

## بررسی اثر محافظتی اسانس گلپر (*Heracleum Persicum*) در مسمومیت حاد کبدی ناشی از استامینوفن در موش‌های نژاد ویستار

ابوالفضل دادخواه<sup>۱\*</sup>، قاسم خلیج<sup>۲</sup>، فائزه فاطمی<sup>۳</sup>، سالومه دینی<sup>۴</sup>، صابره نایب<sup>۵</sup> و مزده فدایی منفرد<sup>۶</sup>

<sup>۱</sup> قم، دانشگاه آزاد اسلامی واحد قم، دانشکده پزشکی، گروه بیوشیمی

<sup>۲</sup> قم، دانشگاه آزاد اسلامی واحد قم، دانشکده علوم

<sup>۳</sup> تهران، پژوهشگاه علوم و فنون هسته‌ای، پژوهشکده چرخه سوخت، گروه بیوشیمی

<sup>۴</sup> کرج، دانشگاه آزاد اسلامی واحد کرج، باشگاه پژوهشگران و نخبه جوان

<sup>۵</sup> تهران، دانشگاه پیام نور، گروه گیاه‌شناسی

<sup>۶</sup> تهران، دانشگاه پیام نور، دانشکده علوم، گروه بیوشیمی

تاریخ دریافت: ۹۴/۵/۱۳ تاریخ پذیرش: ۹۵/۷/۶

### چکیده

در این تحقیق، اثر محافظتی اسانس گلپر ایرانی (*Heracleum persicum*) بر روی مسمومیت حاد کبدی ناشی از غلظت بالای استامینوفن مورد بررسی قرار گرفته است. ۸۰ سر رت نر نژاد ویستار به‌طور تصادفی به ۴ گروه ۵ تایی تقسیم شدند. گروه شاهد، فقط DMSO به‌صورت درون صفاقی (i.p) دریافت کردند. گروه استامینوفن، استامینوفن با غلظت ۵۰۰ mg/kg b.w محلول در DMSO به‌صورت تزریق درون صفاقی (i.p) دریافت کردند. گروه‌های تیمار، اسانس گلپر (۲۰۰ و ۱۰۰) همراه با استامینوفن (۵۰۰ mg/kg b.w) به‌صورت درون صفاقی (i.p) دریافت کردند. سپس، در ساعات ۴، ۸، ۱۶ و ۲۴ رت‌ها کشته‌شده و پلاسما و بافت‌های کبد بمنظور اندازه‌گیری غلظت گلوتاتیون (GSH) و پراکسیداسیون لیپیدها (MDA) و توتال آنتی‌اکسیدان پلاسما (FRAP) و فعالیت گلوتاتیون S-ترانسفراز (GST) تهیه گردیدند. همچنین، سطوح آنزیم‌های کبدی آلانین ترانس آمیناز (ALT)، آسپاراتات ترانس آمیناز (AST) و آلکالین فسفاتاز (ALP) در پلاسما اندازه‌گیری شدند. پس‌از آن، بررسی‌های هیستوپاتولوژیک در بافت کبد صورت گرفت. نتایج این مطالعه نشان داد که اسانس گلپر به‌صورت معنی‌داری می‌تواند مانع از کاهش GSH، GST و FRAP و افزایش آنزیم‌های کبدی و پراکسیداسیون لیپیدها پس از مسمومیت حاد استامینوفن شود. به‌علاوه، یافته‌های هیستوپاتولوژی بافت کبد نتایج فوق را ثابت می‌کند به‌گونه‌ای که نکروز کبدی و تجمع سلول‌های التهابی کاهش چشمگیری نشان داد. بنابراین، اسانس گلپر می‌تواند کبد را در برابر استرس اکسیداتیو ناشی از استامینوفن به‌طور قابل قبولی محافظت نماید.

واژه‌های کلیدی: استامینوفن، استرس اکسیداتیو، اسانس گلپر (*Heracleum persicum*)، آنزیم‌های کبدی.

\* نویسنده مسئول، تلفن: ۰۹۱۲۲۴۹۰۶۲۰، پست الکترونیکی: Dadkhah\_bio@yahoo.com

### مقدمه

استامینوفن یک داروی ضد درد و تب بی‌خطر است که مصرف بیش‌ازحد آن، منجر به آسیب‌های جدی کبدی و کلیوی می‌شود (۲۲). مسمومیت با استامینوفن یکی از دلایل مرگ‌ومیر در کل دنیا است و هرساله حدود ۲۰۰۰۰

مورد مرگ‌ومیر ناشی از آسیب کبدی گزارش شده است (۲۳). علاوه بر این، آسیب‌های کشنده بر روی سلول‌های کبدی که می‌تواند ناشی از اثرات سمی مصارف غیرمجاز استامینوفن باشد، در انسان‌ها و حیوانات گزارش شده است (۴۰).

به‌طور کلی در طی متابولیسم بدن، گونه‌های فعال اکسیژن (Reactive oxygen species (ROS)) تشکیل می‌گردد که می‌تواند با ماکرومولکول‌های بدن نظیر پروتئین و لیپیدها واکنش دهند. در شرایط طبیعی بین تولید و حذف رادیکال‌های آزاد تعادل وجود دارد. عدم تعادل در این فرایند منجر به استرس اکسیداتیو و تغییرات پاتولوژیک در سلول‌های مختلف می‌شود (۲۹) که این حالت در مصرف بالای استامینوفن در بدن رخ می‌دهد (۳۹). از آنجایی که آسیب کبدی ناشی از استامینوفن منجر به مرگ می‌شود، دستیابی به ترکیباتی که اثرات آن را خنثی کند ضروری به نظر می‌رسد. مطالعات اخیر نشان داده است که ترکیبات طبیعی حاصله از گیاهان دارویی نقش مؤثری در بالا بردن توانایی بدن برای سم‌زدایی (استامینوفن) مواد شیمیایی و دارویی دارد (۳۰ و ۳۴). اخیراً تعداد زیادی منابع طبیعی به‌عنوان محافظ کبدی مورد بررسی قرار گرفته است. نتایج محققین نشان داد که تجویز عصاره چای سبز نکروز کبدی و افزایش حاد آنزیم‌های کبدی ناشی از غلظت بالای استامینوفن را به‌طور مطلوبی مهار می‌کند (۱). کورکومین به‌عنوان ماده مؤثره گیاه زردچوبه، نقش محافظتی قابل قبولی در برابر تغییرات بیوشیمیایی و آسیب اکسیداتیو ناشی از مواجهه با غلظت حاد استامینوفن بروز داده است (۲).

گیاه دارویی گلپر بانام علمی *Heracleum persicum* متعلق به خانواده چتریان (Umbellifera)، بومی ایران است (۳۸) که از میوه، ریشه و برگ آن به‌عنوان ادویه و دارو استفاده می‌شود. گیاه گلپر گیاهی است با طبع گرم و ترکیبات شیمیایی آن شامل بوتیرات متیلیک (Methyl butyrate)،

بوتیرات اتیلیک استات (Acetate ethyl butyrate)، هکسیلیک استات استیلیک (Acethyl acetate hexhyl) و برخی اسیدهای دیگر، املاح معدنی و چربی‌ها و ویتامین‌ها است (۲۱ و ۳۵). در طب سنتی از این گیاه به‌عنوان از بین برنده نفخ شکم، رفع سوءهاضمه، اشتهاآور، مقوی معده، میکروب‌کش و ضد عفونی‌کننده استفاده می‌شود (۲۵). علاوه بر این، دارای اثرات ضد باکتریایی و قارچی و آنتی‌اکسیدانی نیز می‌باشد (۲۶ و ۲۷). سعیدی و همکاران نیز اثر حفاظتی عصاره گلپر در بعضی مراحل روند تشنج با کاهش در میزان مرگ‌ومیر حیوانات را گزارش کردند (۳).

از آنجایی که گیاهان دارویی مفید در کشور ما بسیار فراوان بوده و از قدیم نیز در طب سنتی استفاده‌های فراوانی داشته‌اند، شناسایی و مطالعه بر روی خواص بیولوژیکی این گیاهان کمک شایانی به کاربرد صحیح آنها در درمان بیماری‌ها می‌باشد. اما تاکنون هیچ‌گونه گزارشی درباره نقش محافظتی گلپر در برابر مسمومیت دارویی نشده است. بدین منظور، تحقیق حاضر باهدف بررسی اثر محافظتی اسانس حاصله از گلپر علیه مسمومیت حاد کبدی ناشی از استامینوفن در موش‌های آزمایشگاهی طراحی شده است که در این راستا، پارامترهای بیوشیمیایی شاخص، از جمله میزان پراکسیداسیون لیپیدها، گلوکوتایون احیا، فعالیت آنزیم گلوکوتایون-S-ترانسفراز (GST)، ظرفیت آنتی‌اکسیدانی پلاسما و آنزیم‌های کبدی بمنظور سنجش آسیب کبدی حاصل از تجویز استامینوفن مورد استفاده قرار می‌گیرد.

### مواد و روشها

**تهیه اسانس گلپر:** میوه‌های رسیده گلپر (*Heracleum persicum*) از سازمان تحقیقات جنگل و مراتع اصفهان خریداری شده است. اسانس به روش تقطیر با آب توسط دستگاه کلونجر اسانس‌گیری شد. به‌طوری‌که ۵۰ گرم از دانه‌های پودر شده در بالن یک لیتری دستگاه ریخته شده و با افزودن ۷۰۰ میلی‌لیتر آب مقطر به مدت ۹۰ دقیقه جوشانده شد. سپس در قسمت نزولی دستگاه

و غلظت TBARS= Thiobarbitonic acid reactive substances به‌عنوان شاخص پراکسیداسیون لیپیدها به روش اسپکتروفتومتری براساس کیت خریداری شده از شرکت Enzo life sciences, Inc, UK اندازه‌گیری گردید (۱۰).

**تعیین غلظت گلوتاتیون احیاء (GSH) در بافت کبد:** گلوتاتیون با استفاده از معرف المان و براساس روش سلداک و لیندزی (۱۹۸۶) اندازه‌گیری شد (۴۱). در این روش، گلوتاتیون با ترکیبی به نام دی تیونیتروبنزوئیک اسید (1-Chloro-2,4-dinitrobenzene) کمپلکسی را تشکیل می‌دهد که در طول موج ۴۱۲ نانومتر جذب دارد. در نهایت میزان گلوتاتیون به کمک منحنی استاندارد محاسبه می‌شود.

**سنجش فعالیت آنزیم گلوتاتیون S- ترانسفراز (GST):** فعالیت این آنزیم با استفاده از روش هابیگ سنجیده شد (۲۴). فعالیت GST سیتوزولی به روش اسپکتروفتومتری با استفاده از CDNB=1-chloro-2,4-dinitrobenzene به‌عنوان سوبسترا اندازه‌گیری شد. فعالیت شاخص براساس نانو مول بر دقیقه در هر میلی‌گرم پروتئین (nmol/min/mg protein) به روش برادفورد محاسبه شد (۹).

**اندازه‌گیری ظرفیت آنتی‌اکسیدانی کل پلاسما (آزمون FRAP):** اندازه‌گیری ظرفیت آنتی‌اکسیدانی تام از روش FRAP که توسط بنزیه و استرین معرفی گردیده است، انجام شد (۸). اساس این روش توانایی سرم در احیای یون‌های فریک  $Fe^{3+}$  به فرو  $Fe^{2+}$  در حضور معرف TPTZ= Tripyridyl-s-triazine-2,4, 6 می‌باشد. میزان قدرت احیاکنندگی سرم با کمک منحنی استاندارد جذب در مقابل غلظت محلول  $Fe^{3+}$  توسط دستگاه اسپکتروفتومتری محاسبه می‌شود.

**اندازه‌گیری فعالیت آنزیم‌های کبدی در پلاسما:** فعالیت آمینوترانسفرازهای سرمی شامل آلانین ترانس آمیناز (ALT)، آسپارات ترانس آمیناز (AST) و آلکالین فسفاتاز

کلونجر، فاز روغنی جدا گردید. اسانس حاصل در یخچال پایدار است (۱۸، ۱۹ و ۲۰).

**حیوانات آزمایشگاهی:** در این مطالعه تجربی، از ۸۰ موش نر بالغ نژاد ویستار (Wistar) (تهیه‌شده از مرکز نگهداری حیوانات آزمایشگاهی انستیتو پاستور ایران) با وزن تقریبی ۱۰۰ گرم استفاده گردید. حیوانات در اتاقی با حرارت ۲۰ تا ۲۲ سانتی‌گراد، شرایط نوری ۱۲ ساعت روشنایی و ۱۲ ساعت تاریکی نگهداری شدند و دسترسی آزاد آب و غذا از طریق بطری را داشتند.

**تیمار حیوانات و نمونه‌گیری:** حیوانات به‌طور تصادفی به‌صورت زیر به ۴ گروه تقسیم شدند (۵ سر رت در هر گروه). در گروه شاهد، حیوانات به‌صورت تزریق درون صفاقی ۳۰۰ میکرولیتر (Dimethyl sulfoxide) DMSO دریافت کردند. گروه استامینوفن، حیوانات استامینوفن در غلظت ۵۰۰ mg/kg b.w حل شده در DMSO به‌صورت تزریق درون صفاقی (i.p) دریافت کردند. گروه تیمار، حیوانات با اسانس گلپر در دو غلظت ۲۰۰ mg/kg b.w و ۱۰۰ mg/kg b.w حل‌شده در DMSO (۳۰۰ میکرولیتر) را همزمان با استامینوفن در غلظت ۵۰۰ mg/kg b.w به‌صورت درون صفاقی (i.p) دریافت کردند.

سپس، در زمان‌های مختلف (۴، ۸، ۱۶ و ۲۴ ساعت) پس از تزریق استامینوفن، حیوانات توسط دی‌اتیل‌تر بیهوش شدند و از قلب آنها توسط سرنگ هپارینه، خونگیری انجام شد. بافت کبد نیز جدا شد و پس از شستشو در PBS (Phosphate buffered saline) سرد داخل فویل آلومینیوم قرارداده شده و به فریزر ۸۰- منتقل شد. همچنین مقداری بافت کبد رت‌ها نیز بمنظور بررسی‌های پاتولوژیکی برداشته‌شده و در فرمالین قرار داده شد (۱۳ و ۱۴).

**آزمایشات بیوشیمی:**

**تعیین غلظت پراکسیداسیون لیپیدها (MDA):** بخشی از بافت کبد در بافر فسفات (۱۰۰ mM، PH ۷,۰) هموژن شد

با غلظت بالای استامینوفن: نتایج نشان داد که تزریق درون صفاقی حاد استامینوفن منجر به بالا رفتن MDA پلاسمایی در مقایسه با گروه شاهد شده است که استفاده از اسانس گلپر با غلظتهای ۲۰۰ و ۱۰۰ mg/kg b.w باعث کاهش معنی‌دار ( $P < 0/05$ ) این فاکتور بعد از ۱۶ و ۲۴ ساعت می‌شود (نمودارهای ۱ و ۲). نمودارهای ۳ تا ۶ نشان می‌دهد که تزریق استامینوفن با غلظت غیرمجاز باعث کاهش قابل‌ملاحظه‌ای ( $P < 0/05$ ) در فعالیت آنزیم GST (بعد از ۱۶ و ۲۴ ساعت) و گلوکوتیون (بعد از ۴ و ۸ ساعت) در بافت کبد در مقایسه با گروه شاهد می‌گردد. در مقابل، میزان گلوکوتیون (نمودارهای ۳ و ۴) در گروه‌های تیماری تحت تزریق با اسانس گلپر (۲۰۰ mg/kg) و فعالیت GST در هر دو غلظت اسانس گلپر (نمودارهای ۶ و ۵) به‌طور چشمگیری ( $P < 0/05$ ) افزایش داشته است. براساس نمودارهای ۷ و ۸، میزان توتال آنتی‌اکسیدان (FRAP) در گروه استامینوفن نسبت به گروه شاهد در ساعات ۴ و ۸ کاهش معنی‌داری یافته است، در صورتی‌که میزان آن در ساعات ۴ و ۸ بترتیب در گروه‌های دریافت‌کننده اسانس گلپر با غلظت ۲۰۰ میلی‌گرم بر کیلوگرم (نمودارهای ۷ و ۸) افزایش معنی‌داری نشان دادند ( $P < 0/05$ ).

(ALP) به روش اسپکتروفتومتری توسط کیت‌های خریداری‌شده از شرکت پارس آزمون اندازه‌گیری شد (۳۳، ۱۳ و ۱۴).

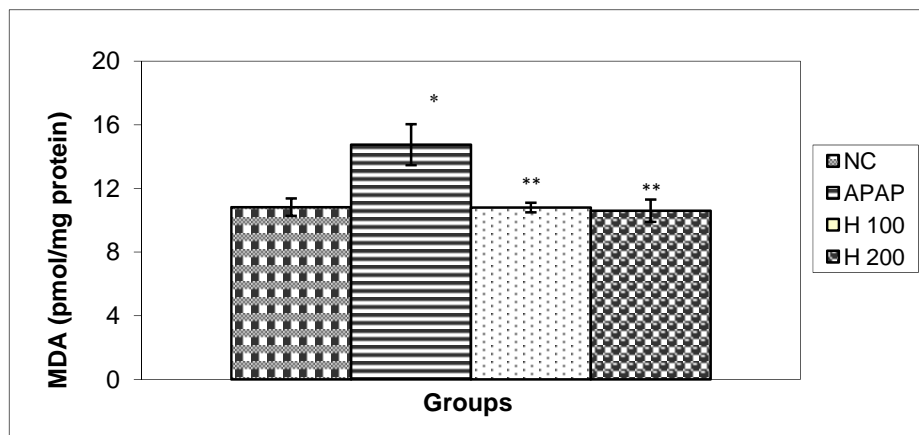
**مطالعه هیستوپاتولوژی:** بعد از ۲۴ ساعت تزریق استامینوفن، بیوپسی بافت کبد برای بررسی هیستوپاتولوژیک برداشته می‌شود. بدین منظور، قسمتی از بافت مذکور (حداکثر ۰/۵cm) در محلول بافر فرمالین ۱۰٪ پایدار گردیده و بعد از ۴۸ ساعت، محلول فرمالین تعویض و نمونه‌ها تا زمان تهیه مقاطع میکروسکوپی در دمای اتاق نگهداری شدند (۱۵).

### تجزیه و تحلیل آماری

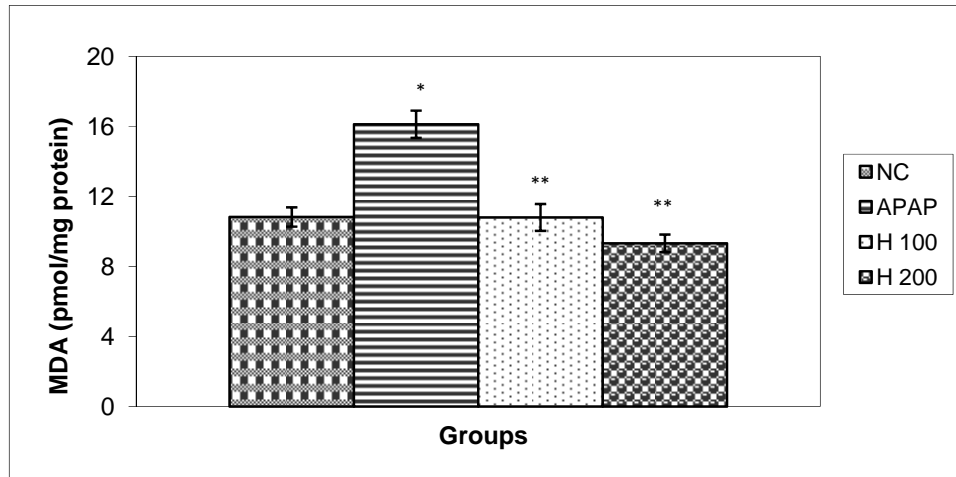
برای تجزیه و تحلیل داده‌ها از نرم‌افزار SPSS ویرایش ۱۵ و رسم نمودارها از نرم‌افزار اکسل ۲۰۰۳ استفاده شده است (۱۳ و ۱۴). نتایج به‌صورت میانگین  $\pm$  انحراف معیار و محاسبات آماری اختلاف در سطح آماری ( $P < 0/05$ ) معنی‌دار در نظر گرفته شد.

### نتایج

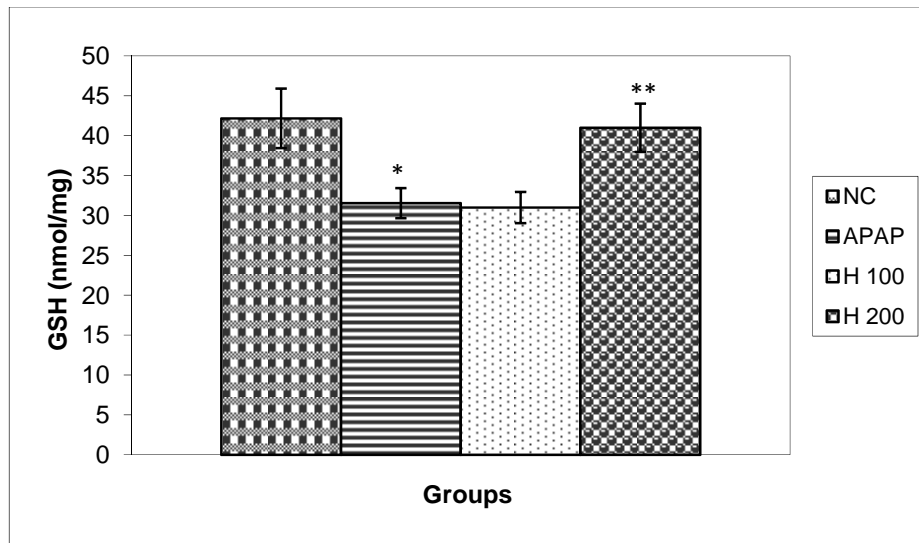
نتایج تأثیر اسانس گل پر بر روی پارامترهای استرس اکسیداتیو و ماکرهای آنزیمی پس از مسمومیت کبدی



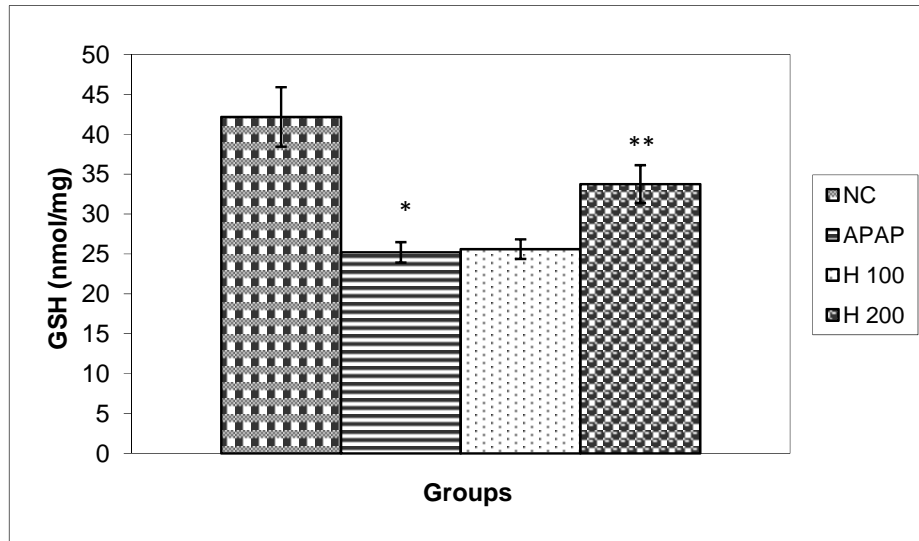
نمودار ۱- اثرات اسانس گلپر بر میزان LP ۱۶ ساعت بعد از تزریق استامینوفن. NC: گروه شاهد، APAP: گروه استامینوفن، H 100: گروه اسانس گلپر (۱۰۰ mg/kg b.w)، H 200: گروه اسانس گلپر (۲۰۰ mg/kg b.w). داده‌ها به صورت Mean  $\pm$  SEM نشان داده شده است. \* ( $P < 0/05$ ) به عنوان سطح معنی‌داری بین گروه استامینوفن و گروه تیمار دیده با اسانس گلپر در نظر گرفته شد. \*\* ( $P < 0/05$ ) به عنوان سطح معنی‌داری بین گروه استامینوفن و گروه تیمار دیده با اسانس گلپر در نظر گرفته شد.



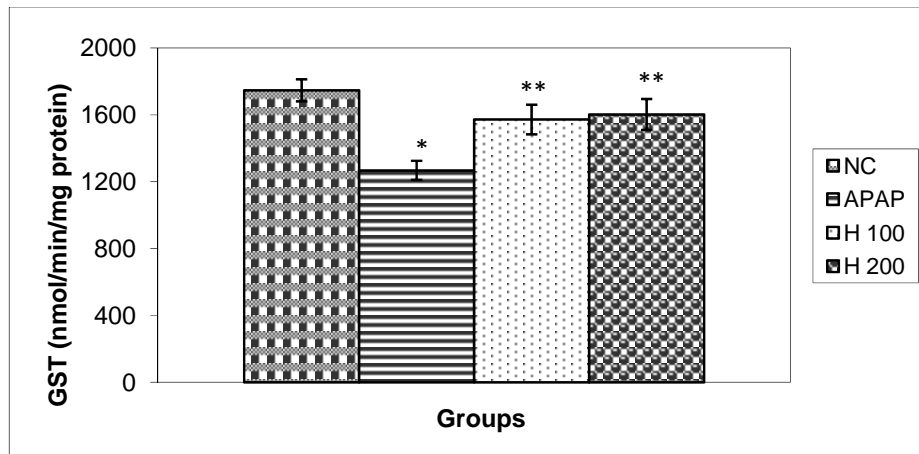
نمودار ۲- اثرات اسانس گلپر بر میزان فعالیت آنزیم کبدی LP ۲۴ ساعت بعد از تزریق استامینوفن. NC: گروه شاهد، APAP: گروه استامینوفن، H100: گروه اسانس گلپر (۱۰۰ mg/kg b.w)، H 200: گروه اسانس گلپر (200mg/kg b.w). داده‌ها به صورت Mean±SEM نشان داده شده است. \* ( $P < 0/05$ ) به عنوان سطح معنی داری بین گروه استامینوفن و شاهد در نظر گرفته شد. \*\* ( $P < 0/05$ ) به عنوان سطح معنی داری بین گروه استامینوفن و گروه تیمار دیده با اسانس گلپر در نظر گرفته شد.



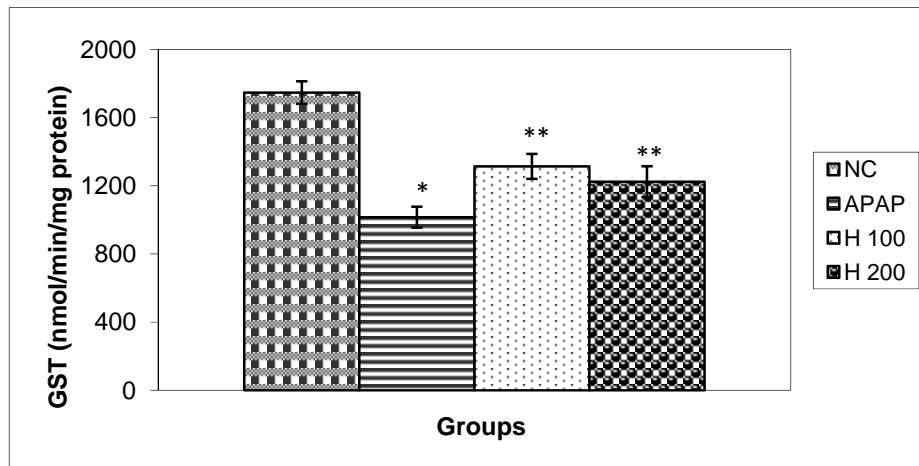
نمودار ۳- اثرات اسانس گلپر بر میزان GSH ۴ ساعت بعد از تزریق استامینوفن. NC: گروه شاهد، APAP: گروه استامینوفن، H 100: گروه اسانس گلپر (۱۰۰ mg/kg b.w)، H 200: گروه اسانس گلپر (200 mg/kg b.w). داده‌ها به صورت Mean±SEM نشان داده شده است. \* ( $P < 0/05$ ) به عنوان سطح معنی داری بین گروه استامینوفن و شاهد در نظر گرفته شد. \*\* ( $P < 0/05$ ) به عنوان سطح معنی داری بین گروه تیمار دیده با اسانس گلپر در نظر گرفته شد.



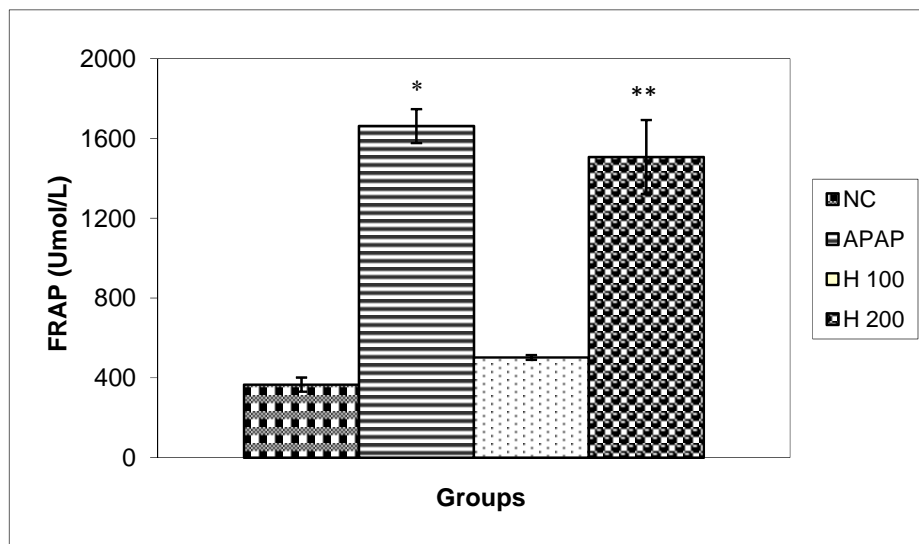
نمودار ۴- اثرات اسانس گلپر بر میزان GSH ۸ ساعت بعد از تزریق استامینوفن. NC: گروه شاهد، APAP: گروه استامینوفن، H 100: گروه اسانس گلپر (۱۰۰ mg/kg b.w)، H 200: گروه اسانس گلپر (200 mg/kg b.w). داده‌ها به صورت Mean±SEM نشان داده شده است. ( $P < 0.05$ ) \* به‌عنوان سطح معنی‌داری بین گروه استامینوفن و گروه تیمار دیده با اسانس گلپر در نظر گرفته شد. ( $P < 0.05$ ) \*\*



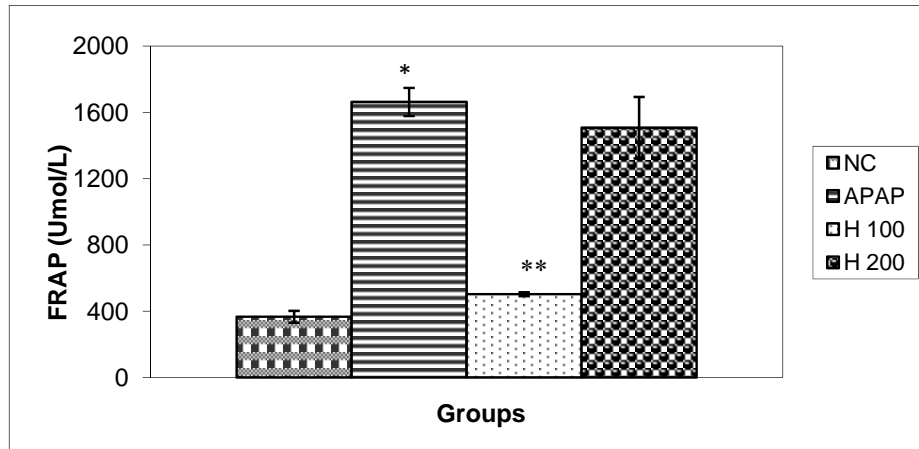
نمودار ۵- اثرات اسانس گلپر بر فعالیت GST ۱۶ ساعت بعد از تزریق استامینوفن. NC: گروه شاهد، APAP: گروه استامینوفن، H 100: گروه اسانس گلپر (۱۰۰ mg/kg b.w)، H 200: گروه اسانس گلپر (200 mg/kg b.w). داده‌ها به صورت Mean±SEM نشان داده شده است. ( $P < 0.05$ ) \* به‌عنوان سطح معنی‌داری بین گروه استامینوفن و گروه تیمار دیده با اسانس گلپر در نظر گرفته شد. ( $P < 0.05$ ) \*\*



نمودار ۶- اثرات اسانس گلپر بر فعالیت GST ۲۴ ساعت بعد از تزریق استامینوفن. NC: گروه شاهد، APAP: گروه استامینوفن، H 100: گروه اسانس گلپر (100 mg/kg b.w)، H 200: گروه اسانس گلپر (200 mg/kg b.w). داده‌ها به صورت Mean±SEM نشان داده شده است. \* ( $P < 0.05$ ) به عنوان سطح معنی‌داری بین گروه استامینوفن و شاهد در نظر گرفته شد. \*\* ( $P < 0.05$ ) به عنوان سطح معنی‌داری بین گروه استامینوفن و گروه تیمار دیده با اسانس گلپر در نظر گرفته شد.



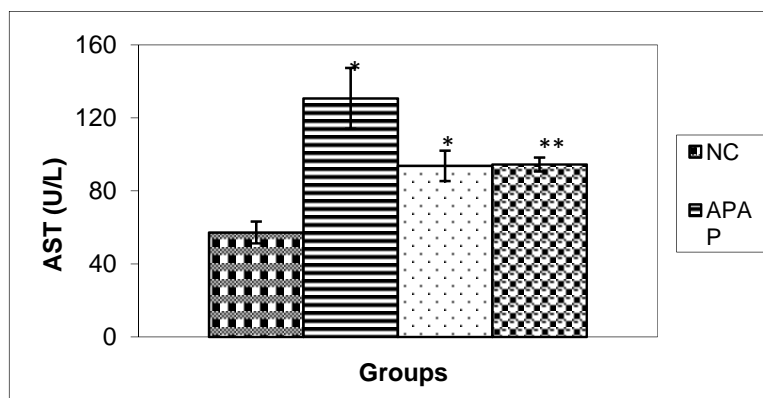
نمودار ۷- اثرات اسانس گلپر بر میزان به میزان FRAP پلاسمایی ۴ ساعت بعد از تزریق استامینوفن. NC: گروه شاهد، APAP: گروه استامینوفن، H 100: گروه اسانس گلپر (100 mg/kg b.w)، H 200: گروه اسانس گلپر (200 mg/kg b.w). داده‌ها به صورت Mean±SEM نشان داده شده است. \* ( $P < 0.05$ ) به عنوان سطح معنی‌داری بین گروه استامینوفن و شاهد در نظر گرفته شد. \*\* ( $P < 0.05$ ) به عنوان سطح معنی‌داری بین گروه استامینوفن و گروه تیمار دیده با اسانس گلپر در نظر گرفته شد.



نمودار ۸- اثرات اسانس گلپر بر میزان به میزان FRAP پلاسمایی ۸ ساعت بعد از تزریق استامینوفن. NC: گروه شاهد، APAP: گروه استامینوفن، H 100: گروه اسانس گلپر (100 mg/kg b.w)، H 200: گروه اسانس گلپر (200 mg/kg b.w). داده‌ها به صورت Mean±SEM نشان داده شده است. \* ( $P < 0.05$ ) به عنوان سطح معنی‌داری بین گروه استامینوفن و شاهد در نظر گرفته شد. \*\* ( $P < 0.05$ ) به عنوان سطح معنی‌داری بین گروه استامینوفن و گروه تیمار دیده با اسانس گلپر در نظر گرفته شد.

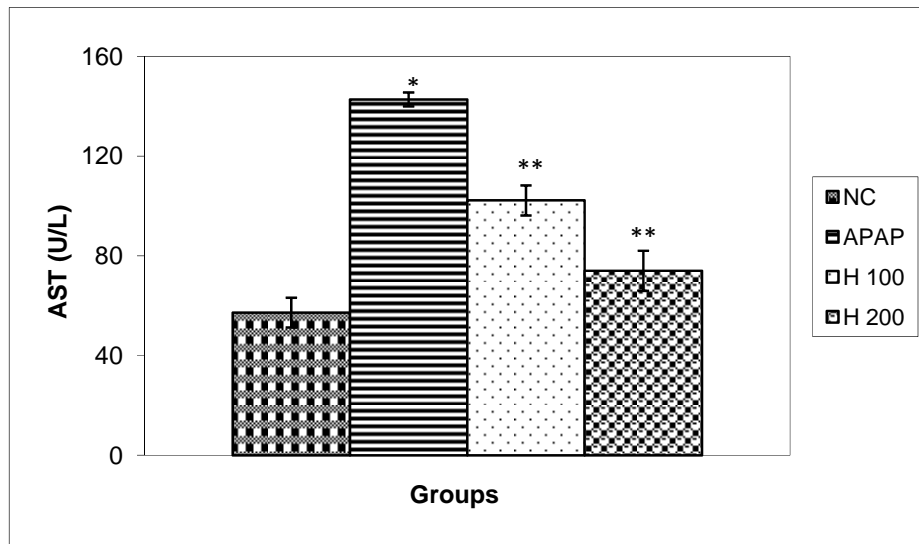
**نتایج هیستوپاتولوژی:** مطالعات هیستوپاتولوژیکی نشان دادند که در گروه شاهد، بافت کبد طبیعی و بدون نکروز می‌باشد (تصویر A). در گروه استامینوفن، آسیب‌های شدید بافتی شامل نکروز شدید و دژنراسیون و کوئولار شدید هیپاتوسیت‌ها همراه افزایش کوپرفرسل‌ها در تصویر B دیده شد. اما در گروه دریافت‌کننده اسانس گلپر 200 mg/kg (b.w و 100) و استامینوفن، نکروز خفیف هیپاتوسیت‌ها و دژنراسیون و کوئولار خفیف بدون افزایش کوپرفرسل‌ها در تصویر C و D مشاهده گردید.

نتایج بیوشیمیایی حاصل از اندازه‌گیری آنزیم‌های کبدی ALT و AST در سرم نشان داد که میزان آنها در کل ساعات مورد آزمایش در گروه استامینوفن در مقایسه با گروه شاهد افزایش معنی‌داری ( $P < 0.05$ ) داشته است (نمودارهای ۹ تا ۱۳). درحالی‌که میزان AST (بعد از ۴، ۸، ۱۶ و ۲۴ ساعت) و ALT فقط بعد از ۱۶ ساعت در هر دو گروه تیمار شده با اسانس گلپر کاهش چشمگیری پیدا کرده است ( $P < 0.05$ ).

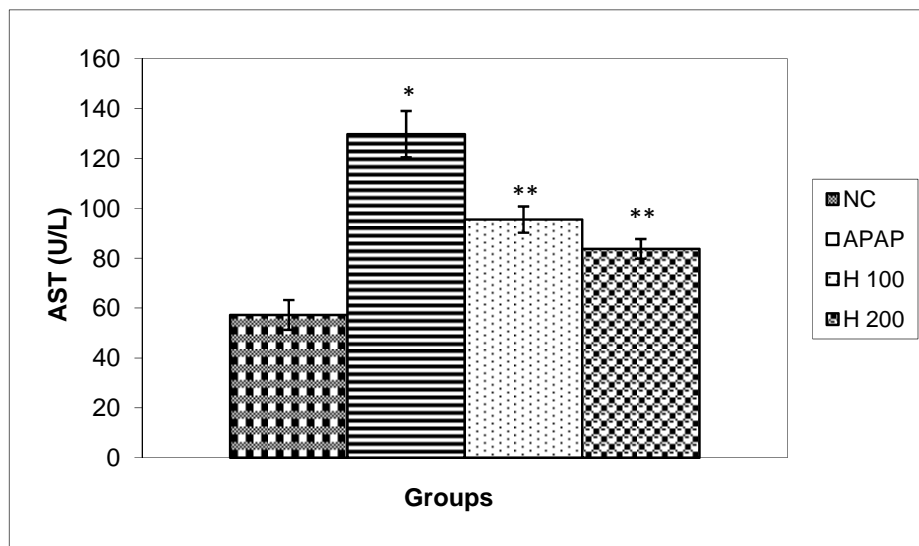


نمودار ۹- اثرات اسانس گلپر بر میزان فعالیت آنزیم کبدی AST ۴ ساعت بعد از تزریق استامینوفن. NC: گروه شاهد، APAP: گروه استامینوفن، H 100: گروه اسانس گلپر (100 mg/kg b.w)، H 200: گروه اسانس گلپر (200 mg/kg b.w). داده‌ها به صورت Mean±SEM نشان داده شده است. \* ( $P < 0.05$ ) به عنوان سطح معنی‌داری بین گروه استامینوفن و شاهد در نظر گرفته شد. \*\* ( $P < 0.05$ ) به عنوان سطح معنی‌داری بین گروه استامینوفن و گروه تیمار دیده با اسانس گلپر در نظر گرفته شد.

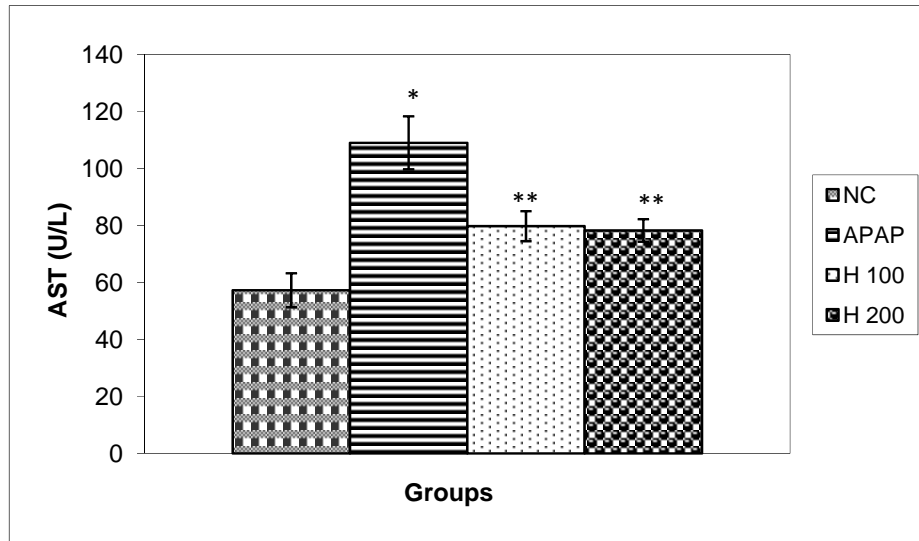




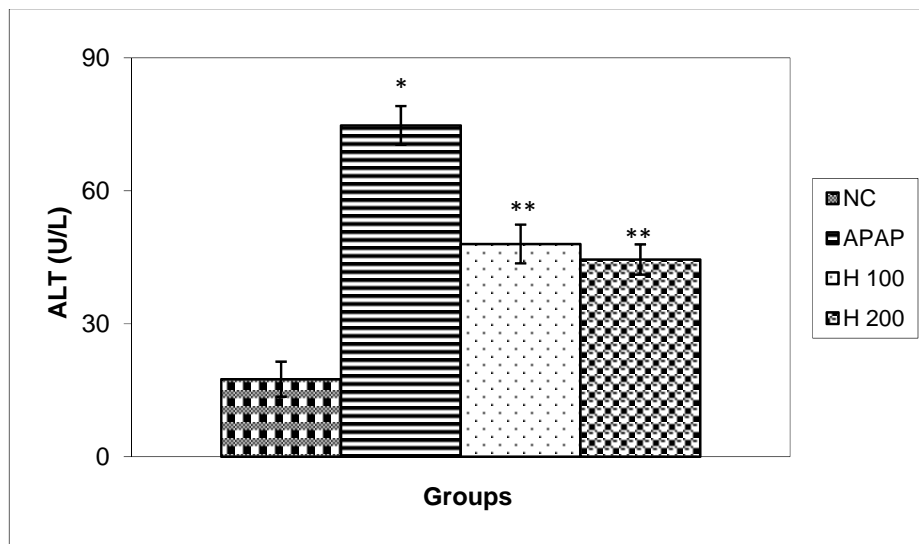
نمودار ۱۰- اثرات اسانس گلپر بر میزان آنزیم کبدی AST ۸ ساعت بعد از تزریق استامینوفن. NC: گروه شاهد، APAP: گروه استامینوفن، H: 100 گروه اسانس گلپر (100 m / kg b.w)، H 200: گروه اسانس گلپر (200mg/ kg). داده‌ها به صورت Mean±SEM نشان داده شده است. \* $(P < 0/05)$  به عنوان سطح معنی داری بین گروه استامینوفن و گروه تیمار دیده با اسانس گلپر در نظر گرفته شد. \*\* $(P < 0/05)$  به عنوان سطح معنی داری بین گروه استامینوفن و گروه تیمار دیده با اسانس گلپر در نظر گرفته شد.



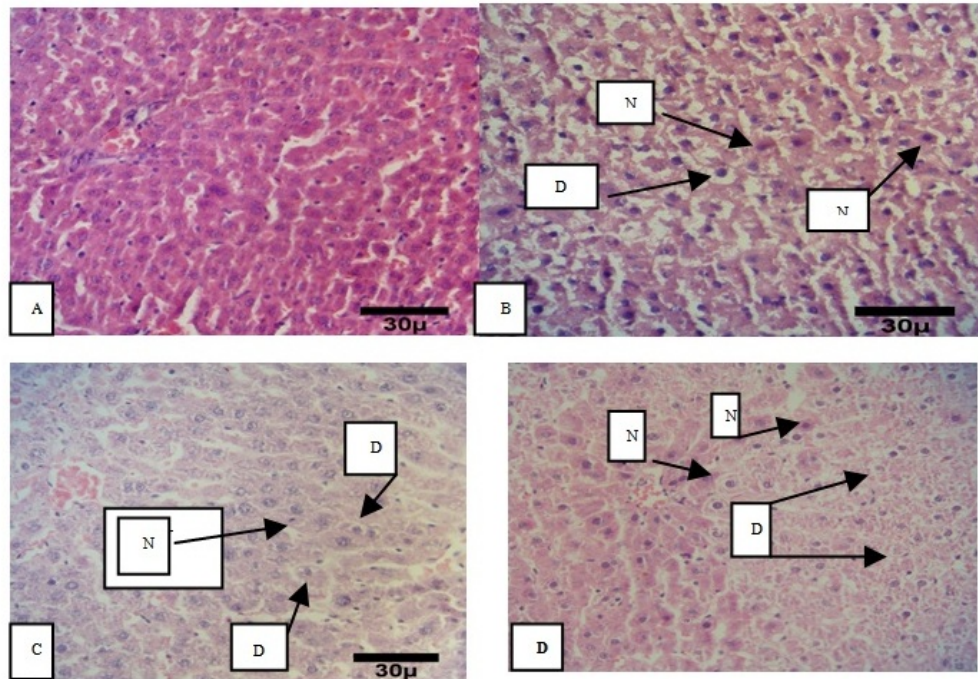
نمودار ۱۱- اثرات اسانس گلپر بر آنزیم کبدی AST ۱۶ ساعت بعد از تزریق استامینوفن. NC: گروه شاهد، APAP: گروه استامینوفن، H: 100 گروه اسانس گلپر (100/mg/kg b.w)، H 200: گروه اسانس گلپر (200 mg/kg b.w). داده‌ها به صورت Mean±SEM نشان داده شده است. \* $(P < 0/05)$  به عنوان سطح معنی داری بین گروه استامینوفن و گروه تیمار دیده با اسانس گلپر در نظر گرفته شد. \*\* $(P < 0/05)$  به عنوان سطح معنی داری بین گروه استامینوفن و گروه تیمار دیده با اسانس گلپر در نظر گرفته شد.



نمودار ۱۲- اثرات اسانس گلپر بر آنزیم کبدی AST ۲۴ ساعت بعد از تزریق استامینوفن. NC: گروه شاهد، APAP: گروه استامینوفن، H 100: گروه اسانس گلپر (۱۰۰ mg/kg b.w)، H 200: گروه اسانس گلپر (200 mg/kg b.w). داده‌ها به صورت Mean±SEM نشان داده شده است. \* $(P < 0.05)$  به عنوان سطح معنی داری بین گروه استامینوفن و گروه تیمار دیده با اسانس گلپر در نظر گرفته شد. \*\* $(P < 0.05)$  به عنوان سطح معنی داری بین گروه استامینوفن و گروه تیمار دیده با اسانس گلپر در نظر گرفته شد.



نمودار ۱۳- اثرات اسانس گلپر بر آنزیم کبدی ALT ۱۶ ساعت بعد از تزریق استامینوفن. NC: گروه شاهد، APAP: گروه استامینوفن، H 100: گروه اسانس گلپر (۱۰۰ mg/kg b.w)، H 200: گروه اسانس گلپر (200 mg/kg b.w). داده‌ها به صورت Mean±SEM نشان داده شده است. \* $(P < 0.05)$  به عنوان سطح معنی داری بین گروه استامینوفن و گروه تیمار دیده با اسانس گلپر در نظر گرفته شد. \*\* $(P < 0.05)$  به عنوان سطح معنی داری بین گروه استامینوفن و گروه تیمار دیده با اسانس گلپر در نظر گرفته شد.



شکل ۱-

به تولید بیش‌ازاندازه رادیکال آزاد NAPQI و کاهش میزان گلوتاتیون قابل‌دسترس شده است، که با پایان رفتن آن، NAPQI به‌راحتی به‌صورت کووالان به پروتئین سلولی کبدی متصل شده و نکروز کبدی را ایجاد می‌کند (۱۱). همچنین، مهمترین اثرات تخریبی این رادیکال‌های آزاد، با شروع پراکسیداسیون لیپیدها است که موجب آسیب غشای سلولی می‌شود (۴۲). در این مطالعه نیز آسیب کبدی ناشی از تزریق غلظت توکسیک استامینوفن  $mg/kg$  (۵۰۰ b.w) با کاهش معنی‌داری در میزان GST، GSH و افزایش معنی‌داری در سطح پراکسیداسیون لیپیدها در کبد موش‌ها رخ داده است (نمودارهای ۱-۶). همچنین، در یافته‌های هیستوپاتولوژیکی در موش‌های دریافت‌کننده غلظت سمی استامینوفن، نکروز سلول‌های کبدی اطراف ورید مرکزی به‌روشنی دیده می‌شود (شکل، ۱). نتایج این تحقیق نشان می‌دهد که تزریق درون صفاقی استامینوفن مدل مسمومیت کبدی مناسبی ایجاد کرده به‌طوری‌که میزان آنزیم‌های شاخص کبدی ALT و ALT به‌صورت

## بحث

در تحقیقات قبلی، نقش حفاظتی اسانس گیاهان دارویی نظیر زیره سیاه (۱۷)، سیاهدانه (۱۵)، بومادران (۱۴) و علف چای (۱۳) در جلوگیری از آسیب کبدی ناشی از غلظت سمی استامینوفن با اندازه‌گیری پارامترهای استرس اکسیداتیو به اثبات رسیده است. در این راستا، در این مطالعه اثر حفاظتی اسانس استخراج‌شده از گلپر بر آسیب بافت کبدی ایجادشده با مصرف بیش‌ازحد استامینوفن از طریق ارزیابی پارامترهای استرس اکسیداتیو و آنزیم‌های کبدی موردبررسی قرارگرفت.

استامینوفن به لحاظ متابولیکی توسط سیتوکروم  $CYP_{450}$  فعال‌شده و به یک متابولیت سمی به نام NAPQI (N-acetyl-p-benzoquinoneimine) تبدیل می‌گردد. این متابولیت به گلوتاتیون متصل شده و به اسید مراکپتوریوریک محلول در آب تبدیل شده و از طریق کلیه دفع می‌شود (۴۳). اما مصرف بیش‌ازحد استامینوفن، منجر

در این مطالعه نتایج بدست آمده از گروه‌های تیمار شده نشان می‌دهد که اسانس گلپر مانع از افزایش غیرطبیعی ( $P < 0.05$ ) سطوح MDA (نمودارهای ۱ و ۲) و آنزیم‌های کبدی AST و ALT (نمودارهای، ۹ - ۱۳) نسبت به گروه استامینوفن شده است. در پژوهش خرسندی و همکاران (۱۳۸۹) اثر مهاری عصاره چای سبز بر مسمومیت کبدی ناشی از استامینوفن با کاهش سطوح سرم‌های آنزیمی AST و ALT اثبات شده است که علت آن را وجود ترکیبات آنتی‌اکسیدانی بیان کردند (۱). در مطالعه مطالعات کوریاکوس و کوروپ نشان دادند که مصرف خوراکی عصاره گیاه دارویی Aphinozemonone به مدت ۱۰ روز توسط موش‌های آزمایشگاهی تأثیر حفاظتی کبدی قابل قبولی در مقابل مسمومیت استامینوفن، با ارتقاء در سطوح آنزیم‌های آنتی‌اکسیدانی (CAT, SOD) و غلظت گلوکوتائون و بعلاوه کاهش آنزیم‌های کبدی (AST, ALT) داشته است و این تأثیر را به حضور ترکیبات آنتی‌اکسیدانی فیتوسیانیل در این گیاه نسبت دادند (۳۱). همچنین در این پژوهش، اسانس گلپر در گروه‌های مواجهه یافته با استامینوفن منجر به افزایش قابل‌ملاحظه‌ای در غلظت GSH و GST شد (نمودارهای، ۳-۶). در مطالعه‌ای نیز تزریق اسانس بومادران، نکروز و کاهش شدید GSH و GST ناشی از مسمومیت استامینوفن را به‌طور چشمگیری نشان داد (۱۳). در مطالعه دیگری در خصوص اثرات محافظتی اسانس آویشن و مریم‌گلی بر آسیب کبدی ناشی از تجویز غلظت سمی استامینوفن در موش‌ها، در گروه تیمار با اسانس، افزایش معنی‌داری در میزان سطوح GSH و آنزیم‌های آنتی‌اکسیدانی SOD و GPX درخون و بافت کبد مشاهده گردید (۶). کورکومین موجود در زردچوبه از طریق خواص ضدالتهابی و آنتی‌اکسیدانی خود دارای اثرات مفیدی بر روی آسیب کبدی رت‌های نژاد ویستار داشته است (۵). نتایج مطالعات هیستوپاتولوژیکی نیز با یافته‌های بیوشیمیایی مطابقت دارد و گروه‌های تیمار دیده در مقایسه

معنی‌داری نسبت به شاهد افزایش می‌یابد (نمودارهای، ۹-۱۳). این آنزیم‌ها داخل سلول کبدی قراردارند، زمانی که کبد دچار آسیب می‌شود سلول‌های کبدی این آنزیم‌ها وارد سرم می‌کنند، بنابراین بالارفتن سطح آنزیم‌ها در خون نشانه آسیب کبدی است (۷). پارمار و همکاران در سال ۲۰۱۰، مسمومیت کبدی توسط استامینوفن را با تغییرات در میزان GSH و LP و بعلاوه افزایش در فعالیت آنزیم‌های کبدی ثابت کرده‌اند و به نتایج مشابه تحقیق حاضر دست یافتند (۳۷). همچنین در مطالعه‌ای، غلظت سمی استامینوفن (500 mg/kg b.w) به‌طور قابل‌توجهی غلظت سرمی آنزیم‌های کبدی آسپارات آمینو ترانسفراز و آلانین آمینوترانسفراز کبدی را افزایش داد که نشان‌دهنده آسیب کبدی است (۴).

در سال‌های اخیر، مطالعات متعددی بر روی نقش ترکیبات مؤثره گیاهان دارویی به‌ویژه آنتی‌اکسیدان‌ها در درمان بیماری‌های کبدی بررسی شده که ازجمله می‌توان به فعالیت آنتی‌اکسیدانی اسانس بسیاری از گیاهان دارویی ازجمله مریم‌گلی و کاسنی اشاره کرد (۳۲ و ۲۸). تحقیقات نشان می‌دهد که ترکیبات آنتی‌اکسیدانی موجود در گیاهان می‌تواند بدن را در برابر آسیب‌های کبدی ناشی از سموم و رادیکال‌های آزاد به‌خوبی محافظت کند (۳۶). در مطالعه‌ای ظرفیت آنتی‌اکسیدانی گیاه گلپر با کمک آزمون به دام انداختن رادیکال‌های آزاد (2,2-diphenyl-1-picrylhydrazyl (DPPH) و پراکسیداسیون لیپیدها و رابطه آن با محتوای ترکیبات فنلی بررسی شده است (۱۲). گلپر ایرانی دارای ترکیبات آنتی‌اکسیدان نظیر فوماروکومارین‌ها و فلاونوئیدها می‌باشد که نقش حفاظتی آنها علیه پراکسیداسیون لیپیدها در بدن بررسی شده است (۲۶ و ۲۷). تحقیقات قبلی نشان داده که این ترکیبات می‌تواند رادیکال‌های آزاد حاصله از متابولیت داروهای شیمیایی را حذف کند (۱۶).

های کبدی موثر واقع شود. این اثر حفاظتی اسانس گلپر در هر دو غلظت ۱۰۰ و ۲۰۰ میلی‌گرم به ازای هر کیلوگرم از لحاظ آماری معنی‌دار بوده و قابل مقایسه با گروه استامینوفن است. این اثرات احتمالاً می‌تواند به قابلیت آنتی‌اکسیدانی ترکیبات موثره اسانس گلپر نسبت داده می‌شود.

با گروه‌های مسموم کاهش در آسیب و نکروز کبدی را در شکل نشان دادند (شکل ۱).

### نتیجه‌گیری

نتایج این تحقیق نشان می‌دهد که اسانس گلپر می‌تواند بر روند آسیب کبدی ناشی از غلظت سمی استامینوفن با مهار کردن پارامترهای استرس اکسیداتیو و تعدیل فعالیت آنزیم-

### منابع

- ۱- خرسندی، ل.، جوادینیا، ف.، اوراض یزاده، م.، و عبدالمهی، م.، ۱۳۸۹. اثر عصاره چای سبز (*Camellia sinensis* L.) بر مسمومیت حاد کبدی ناشی از استامینوفن در موش سوری، فصلنامه علمی-پژوهشی تحقیقات گیاهان دارویی و معطر ایران، سال ۲۶، شماره ۱، صفحات ۲۲-۲۹.
- ۲- زرگری، م.، احمدی، س.، شعبانی، س.، و مهرز، ع.، ۱۳۹۱. بررسی اثر محافظتی کورکومین بر فعالیت آنزیم‌های سوپراکسید دیسموتاز و کاتالاز در کلیه موش صحرایی مواجهه شده با استامینوفن، مجله دانشگاه علوم پزشکی مازندران، صفحات ۸۵-۷۶.
- ۳- سعیدی، ف.، اژدری زرمهری، ح.، ارمی، ا.، و علی محمدی، ب.، ۱۳۹۲. بررسی اثر عصاره هیدروالکلی برگ گیاه گلپر روی تشنج ناشی از تزریق پنتیلین تترازول بر روی موش سوری، مجله 12- Coruh, N., Sagdicoglu Celep, A.G., and Ozgokce, F., 2007. 'Antioxidant properties of Prangos ferulacea (L.) Lindl. Chaerophyllum macropodium Boiss. And Heracleum persicum Desf. From Apiaceae family used as food in Eastern Anatolia and their inhibitory effects on glutathione-S-transferase', Food Chemistry, Vol. 100, PP: 1237- 1242.
- 13- Dadkhah, A., Fatemi, F., Ababzadeh, S., Roshanaei, K., Alipour, M., and Sadegh Tabrizi, B., 2014a. Potential preventive role of Iranian *Achillea wilhelmsii* C. Koch essential oils in acetaminophen-induced hepatotoxicity, Botanical Studies, Vol. 55, 37p.
- 14- Dadkhah, A., Fatemi, F., Eslami Farsani, M., Roshanaei, K., Alipour, M., and Aligolzadeh, H., 2014b. Hepatoprotective Effects of Iranian *Hypericum scabrum* Essential Oils Against Oxidative Stress Induced by Acetaminophen in Rats, Braz. Arch. Biol. Technol. Vol. 57(3), PP: 340-348.
- 15- Dadkhah, A., Fatemi, F., Malayeri, M., Jahanbani, A., Batebi, F., and Ghorbanpour, Z., 2014c. The Chemo-preventive Effect of *Nigella Sativa* on 1,2-dimethylhydrazine-induced Colon
- ۴- نایب یزدی، م.، سلیمانی، ا.، و یوسفی، س.، ۱۳۹۳. بررسی اثر محافظتی عصاره هیدروالکلی ریزوم زنجبیل در مسمومیت کبدی ناشی از استامینوفن در موش آزمایشگاهی، دومین همایش ملی کشاورزی و منابع طبیعی پایدار، بصورت الکترونیکی، موسسه آموزش عالی مهر اروند، گروه ترویجی دستداران محیط زیست، [http://www.civilica.com/Paper-NACONF02-NACONF02\\_0426.html](http://www.civilica.com/Paper-NACONF02-NACONF02_0426.html)
- ۵- نبیونی، م.، حجتی، و.، قربانی، ا.، و کریم‌زاده، ل.، ۱۳۹۵. اثرات کورکومین بر کبد رت‌های ویستار مبتلا به سندرم تخمدان پلی‌کیستیک الفاء شده با استرادیول والرات، مجله پژوهش‌های جانوری، در حال چاپ.
- 6- Banna, H.E., Soliman, M., and wabel, N.A., 2013. Hepatoprotective Effects of Thymus and Salvia, Essential oils on Paracetamol-Induced Toxicity in Rats, J., Phys. Pharm. Adv., Vol. 3(2), PP: 41-47.
- 7- Becq, M.E., Zarca, O., and Brechot, G.E., 1996. Liver function tests, J Hepatol, Vol. 23(1), 1030 p.
- 8- Benzie, I.F.F., and Strain, J.J., 1996. Ferric reducing ability of plasma (FRAP) as a measure of antioxidant power: The FRAP assay, Anal Biochem, Vol. 239, PP: 70-76.
- 9- Bradford, M.M., 1976. A rapid and sensitive method for quantification of microgram quantities of protein utilising the principle of protein-dye binding. Anal Biochem, Vol. 72, PP: 248 -254.
- 10- Buege, J.A., and Aust, S.D., 1978. Microsomal lipid peroxidation, Methods Enzymol, Vol. 52, PP: 302-10.
- 11- Cohen, S.D., and Khairallah, E.A., 1997. Selective protein arylation and acetaminophen-induced hepatotoxicity, Drug Metab Rev, Vol. 29 (1-2), PP: 59-77.

- Tumor, Indian Journal of Pharmaceutical Education and Research, Vol. 48(1), PP: 39-48.
- 16- Dalouchi, F., Banankhojasteh, S.M., Dehghan, G., Mohhammadnezhad, D.S., Rostampour, S., and Farsad, N., 2014. Department Protective effect of heracleumpersicum alcoholic extract on cyclophosphamide-induced gametogenic damage in rats, Vol. 3, PP: 197-202.
- 17- Fatemi, F., Allameh, A., Khalafi, H., and Ashrafihelan, J., 2010. Hepatoprotective effects of  $\gamma$ -irradiated caraway essential oils in experimental sepsis, Applied Radiation and Isotopes, Vol. 68, PP: 280-285.
- 18- Fatemi, F., Allameh, A., Khalafi, H.R., Rajaei, R., and Rezaei, M.B., 2011a. Biochemical properties of  $\gamma$ -irradiated caraway essential oils. Food Biochem, Vol. 35, PP: 650-662.
- 19- Fatemi, F., Asri, Y., Rasooli, I., and Shaterloo, M., 2011b. Chemical v composition and antioxidant properties of  $\gamma$ -irradiated Iranian *Zataria multiflora* extracts, Pharm. Biol, Vol. 50, PP: 232-238.
- 20- Fatemi, F., Dini, S., Rezaei, M.B., Dadkhahd, A., Dabbaghe, R., and Naij, S., 2014. The effect of  $\gamma$ -irradiation on the chemical composition and antioxidant activities of peppermint essential oil and extract, Journal of Essential Oil Research, Vol. 26 (2), PP: 97-104.
- 21- Gale, K., 1992. Role of GABA in the genesis of chemoconvulsant seizures. Toxicol Lett, Vol. 64- 65, PP: 417-28.
- 22- Goldstein, R.S., and Schnellman, R.G., 1996. Toxic response of the kidney. 117-142, In: Klaassen, C.D., Amdur, M.O. and Doll, J., (Eds.). Casarett and Doull Toxicology: the basic science of poisons. McGraw-Hill Co., New York, P: 1100.
- 23- Gupta, A.K., Chitme, H., Dass, S.K., and Mistra, N.H., 2000. Hepatoprotective activity of Rauwolfia serpentine rhizome in CCl<sub>4</sub>intoxicate rats, Pharmacol Toxicol, Vol. 1, PP: 82-88.
- 24- Habig, W.H., Pabst, M.J., Jakoby, W.B., 1974. Glutathione S-transferases. The first enzymatic step in mercapturic acid formation, J Biol Chem, 249(22), PP: 7130-9.
- 25- Hajhashemi, V., Sajjadi, S.E., and Heshmati, M., 2009. Antiinflammatory and analgesic properties of *Heracleum persicum* essential oil and hydroalcoholic extract in animal models, J Ethnopharmacol, Vol. 124, PP: 475-80.
- 26- Hemati, A., Azarnia, M., Nabiuni, M., Mirabolghasemi, G., Irian, S., and Ph, D., 2012. Effect of the Hydroalcoholic Extract of *Heracleum persicum* (Golpar) on Folliculogenesis in Female Wistar Rats, Journal List Cell J, Vol. 14(1), 47-52.
- 27- Hemmati, A., Azarnia, M., Angaji, A., 2010. Medicinal effect of Heracleum Persicum (Golpar), Middle- East journal of scientific researches, Vol. 5 (3), PP: 174-176.
- 28- Khakpour, S., Najari, M., Tokazabani Belasei, F., Khosravi, M., Farhadi Belasei, M.R., and Hadipour Jahromy, M., 2014. Hepatoprotective and Antioxidant Effects of *Salvia officinalis* L., Hydroalcoholic Extract in Male Rats, Scientific research, Vol. 5(2), PP: 130-136.
- 29- Kharpate, S., Vadnerkar, G., Jain, D., and Jain, S., 2007. Hepatoprotective activity of the ethanol extract of the leaf of *Pterospermum acerifolium*, Indian Journal of Pharmaceutical Sciences, Vol. 69(6), PP: 850-852.
- 30- Kumar, G., Banu, G.S., Kannan, M., and Pandian, M.R., 2005. Antihepatotoxic effect of beta carotene in paracetamol induced hepatic damage in rats. Indian Journal of Experimental Biology, Vol. 43(1), PP: 531-535.
- 31- Kuriakose, G.C., and Kurup, M.G., 2010. Antioxidant and hepatoprotective activity of Aphanizomenon flos-aquae Linn against paracetamol intoxication in rats, Indian J Exp Biol, Vol. 48(11), PP: 1123-30.
- 32- Marzouk, M., Sayed Amany, A., Soliman Amel, M., 2011. Hepatoprotective and antioxidant effects of Cichorium endivia L. leaves extract against acetaminophen toxicity on rats Journal of Medicine and Medical Sciences, Vol. 2(12), PP: 1273-1279.
- 33- Mirzaei, A., and Rezanejad, M.T., 2015. Hepatoprotective Effect and Antioxidant Activity of Aqueous Cherry Extract on Rats, Indian Journal of Science and Technology, Vol. 8 (22), 56644 p.
- 34- Muruges, K.S., Yeligar, V.C., Maiti, B.C., and Maity, T.K., 2005. Hepatoprotective and Antioxidant Role of *Berberis tinctoria* Lesch leaves on Paracetamol induced hepatic damage in rats. Iranian Journal of Pharmacology and Therapeutics, Vol. 4(1), PP: 64-69.
- 35- Nickavar, B., and Abolhasani, F.A., 2009. Screening of antioxidant properties of seven umbelliferae fruits from Iran, Pak J Pharm Sci, Vol. 22, PP: 30-5.
- 36- Nithianantham, K., Shyamala, M., Chen, Y., Latha, L.Y., Jothy, S.L., and Sasidharan, S., 2011. Hepatoprotective potential of Clitoria ternatea leaf extract against paracetamol induced damage in mice, Molecules, Vol. 6 (12), PP: 10134-45.
- 37- Parmar, S.R., Vashrambhai, P.H., and Kalia, K., 2010. Hepatoprotective activity of some plants extract against paracetamol induced hepatotoxicity in rats, Journal of Herbal Medicine and Toxicology, Vol. 4 (2), PP: 101-106.

- 38- Parsa, A., 1960. Medicinal plants and drugs of plant origin in Iran, *Plant Foods Hum Nutr*, Vol. 7, PP: 65-136.
- 39- Pong, K., 2003. Oxidative stress in neurodegenerative diseases: therapeutic implications for superoxide dismutase mimetics, *Expert Opin Biol Ther*, Vol. 3(1), PP: 127-139.
- 40- Ray, S.D., Mumaw, V.R., Raje, R.R., and Fariss, M.W., 1996. Protection of acetaminophen-induced hepatocellular apoptosis and necrosis by cholesteryl hemisuccinate pretreatment, *J. Pharmacol. Exp. Ther*, Vol. 279, PP: 1470-1483.
- 41- Sedlak, J., and Lindsay, R.H., 1968, Estimation of total protein with bound and non-protein sulfhydryl groups in tissues with Ellman's reagent, *Anal Biochem*, Vol. 25, PP: 192-205.
- 42- Smith, K., 1997. Ulcerating necrobiosis lipoidica resolving in response to cyclosporin A, *Dermatol Online J*, Vol. 3, 2 p.
- 43- Tan, S.C., New, L.S., and Chan, E.C., 2008. Prevention of acetaminophen (APAP)-induced hepatotoxicity by leuonimide via inhibition of APAP biotransformation to *N*-acetyl-*p*-benzoquinone imine. *Toxicology Letters*, Vol. 180, PP: 174-181.

## Considering the effect of Golpar (*Heracleum Persicum*) essential oils on the acute hepatotoxicity induced by acetaminophen in Wistar rats

Dadkhah A.<sup>1</sup>, Khalaj Gh.<sup>2</sup>, Fatemi F.<sup>3</sup>, Dini S.<sup>4</sup>, Naege S.<sup>5</sup> and Fadaee Monfared M.<sup>6</sup>

<sup>1</sup> Faculty of Medicine, Qom Branch, Islamic Azad University, Qom, I.R. of Iran

<sup>2</sup> Faculty of Science, Qom Branch, Islamic Azad University, Qom, I.R. of Iran

<sup>3</sup> Nuclear Fuel Cycle Research School, Nuclear Science and Technology Research Institute, Tehran, I.R. of Iran

<sup>4</sup> Young Researchers and Elite Club, Karaj Branch, Islamic Azad University, Karaj, I.R. of Iran

<sup>5</sup> Faculty of Botany, Payam Noor University, Tehran, I.R. of Iran

<sup>6</sup> Faculty of Science, Payam Noor University, Tehran, I.R. of Iran

### Abstract

In this study, the protective effect of Iranian Golpar on the acute hepatotoxicity due to acetaminophen over doses has evaluated. 80 Wistar male rats were randomly divided in to 4 groups (n=5). Control groups, only DMSO and acetaminophen groups, 500 mg/kg b.w. injection of acetaminophen (i.p) dissolved in DMSO received. Treatment groups received Golpar essential oils (100 and 200 mg/kg b.w) with acetaminophen (500 mg/kg b.w) (i.p). Then, the rats were killed after 4, 8, 16 and 24 h and their plasma and liver tissues were collected for estimating the concentration of glutathione (GSH), prooxidation lipids (MDA) and the total antioxidant capacity of plasma and the activity of glutathione s-transferase (GST) with biochemical methods were estimated. Indeed, the levels of liver enzymes; alanin Transferase (ALT), aspartate Transferase (AST), and alkaline phosphatase ALP of the serum were measured. Hence, the histopathology assessments were performed in the liver. The results of the study showed that the Golpar essential oil could significantly prevent from decreasing of GSH, GST and FRAP and increasing of the liver enzymes and lipid peroxidation after severe acetaminophen toxicity. Also, the histopathological findings of the liver tissue was confirmed the above results. Therefore, the Golpar essential oil could remarkably protect the liver tissue against the stress oxidative induced by acetaminophen.

**Key words:** Acetaminophen, Stress oxidative, Golpar (*Heracleum Persicum*) essential oil, Liver enzymes.