

## مقایسه اثر التیام بخش عصاره بره موم (Propolis) و پماد فنی توئین سدیم بر زخم ماهی کوی (*Cyprinus carpio haematopterus*)

افسانه احمدیان<sup>۱</sup>، مهرداد فتح‌اللهی<sup>۱\*</sup>، امین نعمت‌اللهی<sup>۲</sup>، امین بیغم صادق<sup>۲</sup> و مهران عربی<sup>۳</sup>

<sup>۱</sup> شهرکرد، دانشگاه شهرکرد، گروه شیلات

<sup>۲</sup> شهرکرد، دانشگاه شهرکرد، دانشکده دامپزشکی

<sup>۳</sup> شهرکرد، دانشگاه شهرکرد، گروه زیست‌شناسی

تاریخ دریافت: ۹۴/۷/۱۹ تاریخ پذیرش: ۹۵/۵/۳۱



### چکیده

در این مطالعه اثر بهبود بخشی عصاره اتانولی بره موم غسل بر زخم جراحی ماهی کوی به‌عنوان یک ماده طبیعی رزینی دارای خواص زیستی متعدد ارزیابی شد. سه ماهی از هریک از ۴ تانک جداگانه از کل ۳۶ ماهی سازگار شده به‌صورت تصادفی انتخاب و بعد از زخم زدن و بخیه، مورد درمان با تیمارهای مختلف قرار گرفتند. روی زخمهای ایجاد شده در بدن ماهیان در گروههای آزمایشی به مدت ده روز سه تیمار دارویی با عصاره‌های ۱٪ و ۲٪ بره موم و نیز پماد بهبود زخم فنوتوئین سدیم و نیز با وازلین تنها برای گروه شاهد، به کار گرفته شدند. تحلیل نتایج با استفاده از آمار توصیفی انجام شد. در میان گروهها موثرترین تیمار از علائم بهبود زخم از بره موم ۲٪ بروز نمود، هرچند عصاره ۱٪ بره موم و پماد فنوتوئین سدیم نیز از نظر علائم (ترمیم پوست، خونریزی داخلی، ادم، التهابات، ضایعات نکروتیک و چسبندگی بافتها) نتایج بهبود را نشان دادند. ماهیان گروه شاهد در زخمهایشان علائم باقی‌مانده‌ای از عفونت و صدمات پوستی را علاوه بر چسبندگی بافتها به همراه داشتند.

واژه‌های کلیدی: بهبود زخم، عصاره بره موم، ماهی

\* نویسنده مسئول، تلفن: ۰۹۱۱۲۴۲۰۲۱۴، پست الکترونیکی: mehrdad.fatollahi@nres.sku.ac.ir

### مقدمه

متخلخل به همراه میزان ادم موجود و حضور گلبول‌های قرمز جزء مشخصات برجسته این بافت است. بتدریج بافت جوانه‌ی گوشتی جدید جایگزین بافت جوانه گوشتی کهنه (old granulation tissue) می‌شود و غشای پایه‌ی عروق کامل شده و هسته‌ی آندوتلیوم عروق، سنگفرشی ساده می‌شود، به همین دلیل نشت عروقی کمتر شده و به دنبال آن ادم نیز کاهش می‌یابد (۳۴). برای بهبود زخم و سرعت بخشیدن به روند آن از چند دارو استفاده می‌شود که دی‌فنیل‌هیدانتوئین از مرسوم‌ترین داروهای بهبود زخم است. دی‌فنیل‌هیدانتوئین در حال حاضر بانام فنی توئین سدیم در بازار موجود است. فنی توئین در بسیاری از

اصطلاح زخم به‌عنوان تخریب ساختار بافتی و مهم‌تر از آن تخریب عمل یک بافت تعریف می‌شود (۱۳). روند ترمیم این صدمات بافتی و زخم‌ها در سه مرحله به انجام می‌رسد، تکثیر فیبروبلاست‌ها، ساخت عروق و نیز تکثیر و مهاجرت بافت پوششی به محل اولیه که دو مرحله اول در واقع تشکیل بافت جوانه‌ای است و انقباض ناشی از زخم نیز بواسطه عمل این بافت روی می‌دهد. در مرحله آخر تشکیل جوانه‌ی گوشتی جدید (new granulation tissue)، حضور سلولهای فیبروبلاست با هسته‌ی دوکی متورم و بزرگ در کنار عروق تازه تشکیل‌شده، نمایان می‌شود. در کنار این عروق، وجود و کیفیت غشای پایه

کندوهایی با طبیعی‌ترین شرایط تغذیه که از گلهای طبیعت منطقه پرورش‌یافته بودند از دهانه کندوهای این واحد پرورش زنبور توسط یک متخصص پرورش زنبور و یک زنبوردار خبره برداشت شد. بره موم استخراج‌شده سریعاً داخل پتری‌دیش استریل قرار گرفته و تا پایان آزمایش در دمای ۴°C نگهداری شد. به‌منظور آماده‌سازی عصاره اتانولی بره موم، از نمونه‌های خام اولیه بره موم به مقدار ۱۰ گرم به‌وسیله اسکالپل استریل تیز کاملاً خرد شدند. بره موم خردشده با ۱۰۰ سی‌سی از اتانول ۹۶٪ مخلوط و روی شیکر به مدت ۴۴ ساعت در دمای ۲۵ درجه سانتیگراد (با دور ۱۴۲ در دقیقه) تکان داده شد. به کمک کاغذ صافی نمره ۱ واتمن محلول بدست آمده کاملاً صاف‌شده (۲۱) و عصاره تا زمان استفاده دور از نور و در دمای یخچال نگهداری گردید.

تعداد ۳۶ قطعه ماهی کوی (*Cyprinus carpio haematopterus*) با میانگین وزن ۳۵/۲۷ گرم پس از خریداری از کارگاه‌های پرورش ماهی در کاشان در کیسه‌های نایلونی با هوادهی مناسب به آزمایشگاه شیلات دانشگاه شهرکرد انتقال و به مدت ۵ روز در دمای ۲۹-۲۵ درجه سانتیگراد نگهداری شدند تا با شرایط جدید تطبیق یابند. در این مدت از کل آزمایش ماهی‌ها تغذیه نشدند. در کل دوره نیز کیفیت آب از نظر اشیاعیت اکسیژن، دمای آب و به‌ویژه پی‌اچ محیط مورد پایش و قبل از شروع زخم زدن و در میانه دوره دو بار از نظر فاکتورهای کیفی نظیر سختی آب، میزان NO<sub>2</sub>O<sub>2</sub>، pH، NH<sub>3</sub> مورد بررسی قرار گرفت. برای این منظور از کیت‌های مخصوص (Easy and Tetra test, Gramany) استفاده شد. ماهیان کوی تهیه شده با جیره پایه مورد استفاده از شرکت فرادانه ایران (شهرکرد - ایران) بانام غذای تخصصی ماهیان زینتی طلایی (*Carassius auratus auratus*) یک ماه کامل تغذیه شدند و سه روز قبل از شروع آزمایش (زخم زدن و بخیه کردن) برای خالی نگه‌داشتن روده ماهیان، هم‌چنین در طول دوره

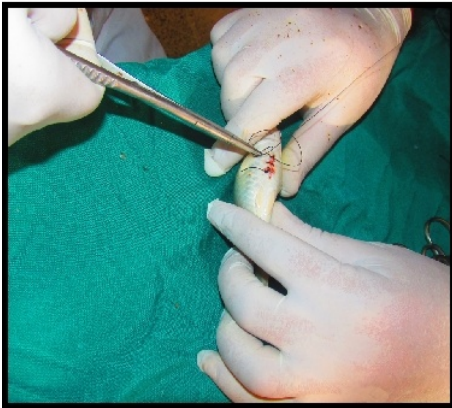
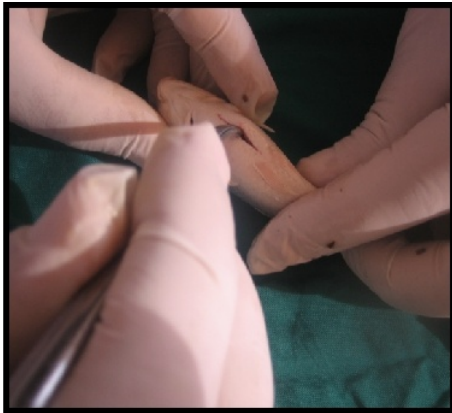سیستم‌های فیزیولوژیکی اثرات مهمی اعمال می‌کند. این دارو انتقال یون‌های سدیم، پتاسیم و کلسیم، پتانسیل غشاء و غلظت اسیدهای آمینه و ناقل‌های عصبی نوراپی‌نفرین و استیل‌کولین و گابا GABA را تغییر می‌دهد. مکانیسم احتمالی اثرات این دارو بر پوست، ممانعت از فعالیت غیرطبیعی آنزیم کلاژناز شده است (۵).

شناخت دامنه فواید زنبورعسل علاوه بر تولید خوراکی بی‌نظیر مانند عسل که از اعصاری کهن موردتوجه بوده است در حال حاضر حتی در مواد فعال مؤثر دارویی در نیش خود زنبور هم (۱ و ۲) همچنان موردپژوهش و توجه است. بره موم از دیگر محصولات غیر از عسل در زنبورداری است که در طب سنتی برای بهبود زخم کاربرد داشته و به‌علاوه اثری شناخته‌شده برای میکروب‌کشی دارد. بره موم یک نام کلی برای یک نوع ماده رزینی است که توسط زنبورها از گیاهان مختلف جمع‌آوری می‌شود. بره موم بواسطه خواص میکروب‌کشی آن در کشورهای مختلف نیز کاربرد وسیعی در بهداشت و درمان برخی از بیماری‌ها داشته و امروزه به اشکال مختلف ازجمله صابون، کپسول، پماد، خمیردندان در بسیاری از کشورها استفاده می‌شود (۱۲). مایکوباکتریوم‌ها، گونه‌های کورینه باکتریوم، رودوکوکوس، کلسیلا، تریپانوم‌ها و باکتری‌های دهانی از ارگانسیم‌های حساس دیگر به بره موم در مطالعات شناخته شده‌اند (۱۶ و ۱). در این تحقیق برای اولین بار اثر استفاده‌ی این داروی سنتی بر بهبود زخم ماهیان در آب در یک محیط آزمایشی بر روی ماهی پرعمر کوی *Cyprinus carpio haematopterus* مورد تحقیق قرارگرفت تا امکان استفاده آن برای بهبود زخم ماهیان باارزش دیگر در کارگاه‌های تکثیر و پرورش مورد ارزیابی و پیشنهاد قرارگیرد.

## مواد و روشها

تهیه عصاره اتانولی بره موم: بره موم موردنیاز جهت این مطالعه از یکی از زنبورستان‌های منطقه کازرون شیراز از

حاوی فنی‌توئین سدیم یک درصد صورت گرفت. درمان با پمادهای تهیه شده هرروز یکبار (حدود ساعت ۱۱ تا ۱۲) روی گروهها انجام شد بطوریکه که با پنبه استریل ابتدا محل زخم خشک و سپس با یک سوپ پماد عصاره بره موم در پایه وازلین یا پماد فنوتوئین سدیم و یا وازلین تنها بر زخم مالیده می‌شد تا این پماد کاملاً سطح زخم را پوشش دهد. این درمان به مدت ۱۰ روز، روزی یکبار بدون انجام بیهوشی بر روی ماهیان ادامه داده شد.



شکل ۱- ایجاد زخم جراحی آزمایشی و بخیه ماهیان کوی

**مشاهده روند بهبودی ماهیان:** مشاهده بهبودی ظاهری به‌صورت چشمی و با ثبت جدول امتیازدهی به‌ظاهر مشاهده زخمها و نیز نتایج بافت‌شناسی انجام شد. در پایان دوره پیش‌بینی‌شده بهبودی، برای انجام آزمایش‌های مربوطه، خون ماهی‌ها و برش‌های بافتی از محل زخم در پوست نمونه‌های ماهیان برداشت شدند. نمونه‌های پوست برداشت‌شده در محل زخم، جهت کارهای بافت‌شناسی در

ده روزه اول درمان غذایی متوقف شد. کل آزمایش‌نگهداری و بهبود زخم حدود هشت هفته به طول انجامید.

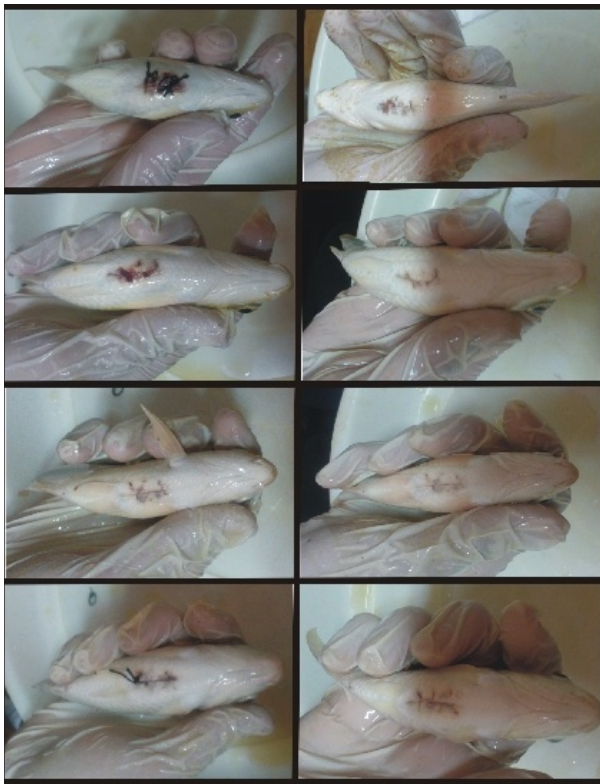
**ایجاد زخم در ماهی‌ها:** ابتدا محلول بیهوشی ماهیان، با حل کردن ۳ گرم پودر گل میخک در ۱۶۰۰ میلی‌لیتر آب تهیه و انجام بیهوشی قبل از جراحی با قراردادن ماهیان در محلول صورت پذیرفت. پس از مشاهده بیهوشی کامل هرماهی، توسط تیم جراحی تحقیقات در زیر شکم ماهیان در امتداد سر به دم و در قسمت میانی شکم تمام پوست این ناحیه انتخاب و بعد از برداشتن پولک با نوک تیغ جراحی، با قیچی جراحی یک زخم طولی به عمق کل بافت اپیدرم (fullthickness) و طول یک سانتی‌متر ایجاد شد (۳). پس از ایجاد زخم با استفاده از وسایل جراحی در محل زخم ایجاد شده دو عدد بخیه از نوع تکی ساده زده شد (شکل ۱). برای به هوش آمدن، بعد از انجام بخیه، ماهیان در یک تانک با هوادهی شدید قرار می‌گرفتند و پس از مشاهده هوشیاری کامل، بداخل تانک تیمار منتقل می‌شدند. از هر تانک سه ماهی زخمی و سپس بخیه شدند.

**تهیه دارو (پماد) برای درمان زخم در ماهی‌ها در طرح آزمایشی:** برای تهیه داروی التیام زخم مورد استفاده در تیمارها ۱۰ و ۲۰ میلی‌گرم از عصاره بره موم بدست آمده در ۱ گرم وازلین پایه حل (۱ و ۲٪) و در تیمار سوم از پماد داروخانه‌ای فنوتوئین سدیم ۱٪ استفاده شد.

ماهیان کوی در قالب یک طرح تصادفی در چهار گروه و از هرگروه در نهایت ۳ ماهی جراحی‌شده در هر یک از تانکها قرارگرفتند. اثر سه تیمار دارویی توصیف‌شده و یک گروه شاهد بر روی زخمها مورد بررسی و روند بهبود زخم آنها نیز مورد مشاهده قرار گرفت. در گروه A، درمان با وازلین بدون عصاره بره موم (شاهد)، در گروه B درمان با دوز اول ۱۰ میلی‌گرم بر گرم پماد حاوی بره موم و پایه وازلین (۱٪ بره موم)، در گروه C درمان با دوز دوم ۲۰ میلی‌گرم بر گرم (۲٪ بره موم) پماد حاوی بره موم و پایه وازلین و در گروه D، درمان با پماد داروخانه‌ای بهبود زخم

## نتایج

**نتایج مشاهدات ماکروسکوپی (بررسی سطح بیرونی زخم‌ها):** مشاهدات ماکروسکوپی در طی روزهای مختلف از دوره تیمار ۱۰ روزه ماهیان کوی واجد زخم‌های بخیه دار، در ابتدا یک‌لایه شفاف قابل مشاهده با چشم ایجاد شده که در واقع شروع بازسازی منطقه اپیدرم در ناحیه زخم است، بتدریج این لایه شیری‌رنگ شده و همراه با آن بهبود منطقه استقرار بخیه‌ها نیز قابل مشاهده است. این مجموعه تغییرات در گروه‌های مختلف تیمار شده با وازلین، غلظت‌های مختلف عصاره بره موم و پماد فنی توئین متفاوت بوده، بطوریکه سرعت شکل‌گیری و کامل شدن لایه شفاف مذکور (اپیدرم در حال شکل‌گیری) به ترتیب در گروه تیمار شده با غلظت ۲۰ mg/gr عصاره الکلی بره موم، گروه تیمار با غلظت ۱۰ mg/gr عصاره الکلی بره موم، سپس گروه تیمار شده با پماد فنی توئین سدیم و در آخر گروه تیمار شده با وازلین مشاهده گردید (شکل ۲).



شکل ۲- زخم ترمیم‌شده با تیمارهای مختلف.

محللول ۱۰٪ فرمالین قرار داده شدند. در هنگام برداشتن بافت، با دقت زیر سطح زخم ایجاد شده مشاهده و از محل آن عکسبرداری شد تا از نظر چسبندگی بافت‌های بهبودیافته و در حال بهبود، به صورت مشاهده کیفی از روند بهبود زخمها نتایج ثبت و نتیجه‌گیری شود. لوله‌های اپندورف حاوی خون‌ها در دستگاه سانتریفوژ قرار داده شدند و با دور ۱۰۰۰۰ به مدت ۵ دقیقه سانتریفوژ شده تا سرم از سلول‌های خونی جدا شود. لوله‌های حاوی سرم در فریزر در دمای ۷۰- سانتی‌گراد قرارداده شدند. پس از عکسبرداری از رویدادهای مربوط، با استفاده از نرم‌افزار CorelDRAW ver. 15 تصاویر به‌طور مناسبی برش زده‌شده و برای مقایسه بهتر در کنار هم قرار گرفتند.

**اندازه‌گیری فعالیت لیزوزیمی در سرم خون:** برای تعیین فعالیت لیزوزیم در سرم خون نمونه‌گیری شده، از روش لیزوپلیت استفاده گردید (۲۲) و فعالیت باکتریهای افزوده‌شده میکروکوکوس لیزوداکتیوکوس به محیط، پس از مخلوط کردن باکتری در محیط، براساس قطر منطقه رشد نیافته سنجش و نتایج باهم مقایسه شدند (۲۴).

**مطالعات آسیب‌شناسی:** جهت انجام مقایسه آسیب‌شناسی، مقاطعی از بافت پوست ماهیان تهیه و سپس طبق روشهای استاندارد، نمونه‌ها با رنگ همتوکسیلین و ائوزین رنگ‌آمیزی و رنگها تثبیت شدند. نمونه‌های تهیه شده با میکروسکوپ نوری مجهز به میکرومتر مشاهده و از آنها عکسبرداری شد. از نظر آسیب‌شناسی و بافت‌شناسی برای مقایسه بافت پوست ماهیان از نظر ترمیم بافتی شاخص‌های زیر در نظر گرفته شد. نتایج به شکل توصیفی زیر مورد مقایسه قرار گرفت:

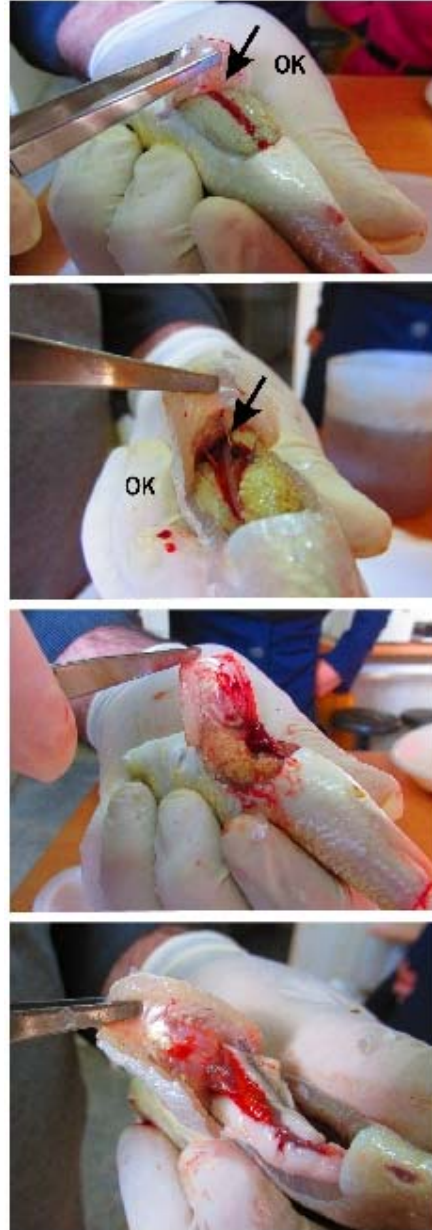- ۱- التهاب و ادم
- ۲- میزان بافت جوانه‌ای ۳- بلوغ فیبروبلاست‌ها
- ۴- میزان رسوب کلاژن و هماهنگی آنها
- ۵- بازسازی اپیتلیوم
- ۶- میزان تشکیل عروق جدید یا رگ‌سازی یا آنژیوژنز.

داخلی اندام احشایی ماهیان در گروه شاهد کاملاً مشهود است. در نمونه‌های تیمار شده با پماد فنی توئین نیز علی‌رغم بهبود و ترمیم بهتر زخم آثار چسبندگی در زیر محل زخم وجود داشته است که نسبت به نمونه‌های بدون چسبندگی گروه تیمار شده با عصاره بره موم ۲۰ و ۱۰ میلی‌گرم بر گرم حالت‌های مطلوبی نداشته‌اند (شکل ۳).

**نتایج آسیب‌شناسی زخم‌ها در تیمارهای مختلف:** اغلب نمونه‌های بافتی درجات متفاوتی از ادم، گرانوله شدن و فیروز را در منطقه‌ی بخیه در بررسی میکروسکوپی نشان دادند. در بررسی تیمارهای مختلف از عدم التهاب تا التهاب خفیف در محل زخم مشاهده شد که میزان التهاب هرکدام از تیمارها بعد از یک درمان ده روزه با یکدیگر کاملاً متفاوت بود. سلول‌های التهابی حاد، مزمن یا مخلوطی از حاد و مزمن در بعضی از نمونه‌های بافتی دیده شد که پاسخ التهابی در تیمار شاهد نسبتاً گسترده مشاهده شد. پاسخ التهابی در تیمارهای دیگر کم و در تیمار عصاره بره موم ۲٪ کمترین میزان بوده است. چسبندگی مشاهده گزارش شده از تیمار شاهد در محل احشاء در محوطه شکمی در نتایج آسیب‌شناسی قابل مشاهده است. ولی دیگر تیمارهای بدون چسبندگی و یا چسبندگی خفیف آثار آن کمتر مشاهده شد. نتایج حاصل از ارزش‌دهی کیفی به میزان بهبودیافتگی مشاهده شده در برش بافتی محل زخم و نیز تصاویر ثبت شده از نمونه‌ها در جدول یک و نیز تصاویر ۴ آورده شده است.

**فعالیت لیزوزیمی سرم خون:** نتایج حاصل از اندازه‌گیری فعالیت لیزوزیمی در سرم خون ماهیان تیمارهای مختلف در جدول ۲ نشان داده شده است. با توجه به نتایج بدست آمده، بیشترین فعالیت لیزوزیمی (قطر مناطق رشدنیافته) مربوط به تیمار شماره سه (حاوی ۲۰ میلی‌گرم عصاره بره موم) با میانگین  $8/96 \pm 0/30$  میلی‌متر است. این تیمار نسبت به سایر تیمارها افزایش در میزان فعالیت لیزوزیمی نشان می‌دهد. میزان این شاخص در تیمارهای دیگر با

از ردیف‌های بالا به پایین شاهد وازلین، عصاره بره موم ۱٪، عصاره بره موم ۲٪ و پماد فنی توئین سدیم ۱ درصد. ستون سمت چپ وضعیت زخمها در پنجمین روز درمان و ستون سمت راست در دهمین روز درمان را نشان می‌دهد



شکل ۳ - سهولت جدا شدن پوست از بافت‌های احشایی زیرین (نمود چسبندگی)

از بالا به پایین نبود چسبندگی (عصاره بره موم ۱ و ۲ درصد)، وجود چسبندگی (تیمار وازلین شاهد) و چسبندگی کم (فنتوئین سدیم). بررسی‌ها و مشاهده مستقیم وضعیت ترمیم محل زخمها نشان داد که میزان چسبندگی پوست در محل برش در سطح



تیمار شماره سه تفاوت معنی‌داری را در نتایج نشان نداد.

جدول ۱- بررسی برخی پارامترها بافتی در تیمارهای مختلف

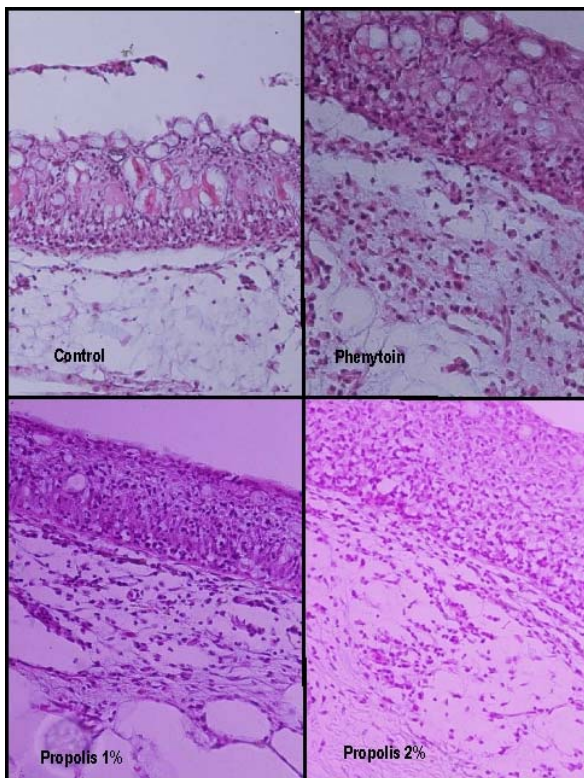
شاخص	تیمار		
	وازلین	عصاره بره موم ۱٪	عصاره بره موم ۲٪
التهاب	۴	۰	۰
شکل‌گیری اپیدرم	۰	۳	۴
چسبندگی	۴	۰	۰

۰: عدم وجود ۱: کم ۲: متوسط ۳: زیاد ۴: خیلی زیاد

جدول ۱- میانگین و خطای استاندارد فعالیت لیزوزیمی در تیمارهای مختلف

تیمار	فعالیت لیزوزیمی (mm)±SE
شاهد	۸/۰۲±۰/۶۲
عصاره بره موم ۱٪	۸/۱۱±۰/۶۶
عصاره بره موم ۲٪	۸/۹۶±۰/۳۰
فنی توئین سدیم ۱٪	۸/۳۰±۰/۳۴

P>0.05, NS



شکل ۴ - التهاب بافتی ناشی از زخمهای ترمیم‌شده

در بررسی میکروسکوپی تشکیل اپیتلیوم ضعیف، ادم شدید، نکروز وسیعتر بافت عضلانی و زیر جلدی، نفوذ شدید سلول‌های التهابی همراه با خونریزی در منطقه و عدم سازمان‌یابی صحیح بافت اپیدرمی در تیمار شاهد (درمان با وازلین)، تشکیل اپیتلیوم، ادم خفیف، وجود سلول‌های التهابی و نکروز بافت عضلانی در حد متوسط همراه با بافت اپیدرمی با سازمان‌یافتگی اول به در تیمار فنی توئین سدیم، تشکیل اپیتلیوم، ادم خفیف و سازمان یافتن بافت اپیدرمی با سلول‌های التهابی و کمتر شدن بافت تخریب‌شده در تیمار بره موم ۱ درصد و نیز تشکیل اپیتلیوم، سازمان یافتن بافت اپیدرمی با حداقل سلول‌های التهابی و کمترین بقایا از بافت تخریب‌شده و تشکیل کلاژنهای لایه‌ای در اسلاید مشاهده می‌شود.

## بحث

نعمت الهی و همکاران (۲۰۱۰) نشان دادند که کاربرد الگوهای مختلف از بخیه در زخم ماهی طلایی موجب تغییر در کیفیت روند و کاهش مدت بهبود زخم می‌گردد. این محققین نشان دادند که کاربرد بخیه ساب کوتیکولار با کمترین میزان التهاب موجب تسریع در روند ترمیم زخم و بهتر شدن شکل ظاهری زخم‌ها می‌گردد (۲۸). بر پایه مطالعات انجام شده علاوه بر نوع بخیه، تماس بعدی موضع با محیط و مواد مثلاً مواد به‌کاررفته بر روی زخم در ترمیم موضع آسیب‌دیده تأثیرگذار است.

مصرف موضعی آنتی‌سپتیک‌ها می‌تواند منجر به تأخیر روند اپی‌تلیالی شده و مصرف آنتی‌بیوتیک‌های موضعی نیز که به‌منظور کاهش عفونت زخم مورد استفاده قرار می‌گیرند می‌توانند باعث درماتیت‌های تماسی گردند. همچنین تابش لیزر برلکوسیت‌ها از یک‌سو موجب افزایش فاگوسیت‌ها و از سوی دیگر افزایش ترشح مدیاتورها خواهد شد (۹).

می‌نماید و به‌کارگیری بره موم به‌خوبی می‌تواند به‌عنوان یک ماده مؤثر بر زخم عمل نماید.

با کشف خواص ضد میکروبی، آنتی‌اکسیدان، ضد توموری و خاصیت التیام زخم، بره موم مورد توجه زیادی در پزشکی و دامپزشکی قرار گرفته است و گزارش‌های زیادی از ترکیبات سازنده و خصوصیات ضد میکروبی بره موم وجود دارد (۱۱ و ۲۴). استارزیک و همکاران (۱۹۷۷) اثر کشندگی عصاره الکلی بره موم را بر تریکوموناس-واژینالیس مشاهده کرده و همچنین نشان دادند عصاره مذکور پس از ۲۴ ساعت قادر است توکسوپلازما را از بین ببرد (۳۲). سوچی (۱۹۷۸) تأثیر درمانی و بازدارندگی رشد بره موم یا پروپولیس را در درمان تریکوموناس‌واژینالیس و موستونن و همکاران (۲۰۰۱) نقش بره موم در کشتن آماسیتیگوت‌های *لیشمانیا دونوانی* را از طریق آزاد شدن اسیدنیتریک و فاکتور نکروز دهنده تومور از ماکروفاژها در شرایط *In vitro* تأیید می‌نمایند (۲۷ و ۳۳).

در این مطالعه با توجه به برشهای تهیه شده از مقاطع زخمهای مورد تیمار داروها مشخص شد که غلظت ۲۰ میلی‌گرم بره موم موجب کوتاه‌سازی روند التهاب و افزایش تکثیر سلول اپیدرم در مقایسه با گروه‌های دیگر تیماری شده است. اثر تحریکی بره موم در تکثیر و بازسازی اپیدرم مشهود بوده و منجر به کاهش سطح زخم-ها و افزایش درصد ترمیم در محل زخم گردیده است که در مدت مشابه با ماهیان دیگر نوع بهبود و محو آثار بخیه در ماهیان این گروه این مساله را تأیید می‌نماید. با توجه به داده‌ها و نتایج به‌دست‌آمده استنباط چنین است که بره موم در غلظتهای به کار گرفته‌شده تقریباً در بسیاری از روندها و مکانیسم‌های مربوط به ترمیم زخم وارد شده و با اثرات تحریکی خود موجب تسریع روند ترمیم در آسیب‌های بافتی ماهیانی شده است که بر آنان زخمهای مذکور ایجاد شد.

در مطالعه‌ای که توسط شاهسونی و همکاران در سال ۱۳۸۸ صورت پذیرفت تأثیر مثبت حمام و تماس درازمدت ماده شیمیایی سولفات روی با دوز ۲۳ قسمت در میلیون با زخمها در آب محل نگهداری ماهی نیز به دلیل ایجاد اثرات انقباضی سولفات روی بر روی پوست باعث شد تا محل جراحت سریع منقبض شده و در نتیجه حدود تماس جراحت با محیط غیر استریل کمتر شود که این واکنش پوستی در ترمیم جراحت یک فرایند مثبت محسوب می‌گردد. از طرفی اثر ضد عفونی سولفات روی موجب کاهش فعالیت میکروارگانیسم‌های فرصت‌طلب در محل جراحت می‌شود که این عمل می‌تواند در روند بهبود سریع‌تر جراحت کمک نماید (۵ و ۶).

استفاده از مواد بیولوژیک خالص‌شده برای تأثیر بر بهبود زخمها نیز توصیه‌شده است (۱۹). در مطالعه‌ای که توسط هریرکیشنان و همکاران در سال ۲۰۱۰ صورت گرفت کاربرد همزمان سه عصاره گیاهی در محل زخم‌های ایجادشده در پوست ماهی طلایی توسط تزریق میکروب آئروموناس، موجب کاهش میزان مرگ‌ومیر و بهبودی سریع‌تر و بهتر زخم‌های ایجادشده در پوست این ماهیان شد (۱۸). در مطالعه حیدری و همکاران (۱۳۹۳) کاربرد عصاره بدن کرم خاکی بر روی زخم، در درمان و ترمیم زخم‌های ماهی کاراس مؤثر بود و مواد عصاره از آن با ورود به خون و فعال‌سازی دستگاه‌های آنتی‌اکسیدانتی بدن موجب کاهش میزان پراکسیداسیون لیپیدهای غشایی موسوم به LPO (Membrane lipid peroxidation) در سرم خون ماهیان شدند. در مطالعه‌ای که توسط پبیز و همکاران (۲۰۱۱) صورت پذیرفت روش لیزر دیود برای درمان ضایعات پوستی در ماهی کوی به‌ویژه در موارد درمان ناموفق با استفاده از داروهای ضد عفونی‌کننده و آنتی‌بیوتیک‌ها توصیه‌شده است (۲۹). در تحقیق جاری نیز نشانه‌های مشاهده شده مستقیم از آثار بهبود زخم تأثیر بهتر بره موم نسبت به پماد معمول ضد زخم موجود در داروخانه‌ها را بر روی بهبود زخم ماهی کوی تأیید

نسبت به عوامل استرس‌زا محسوب شده و در ماهیان بسیار فعال‌تر از مهره‌داران عالی‌تر است (۲۰). لیزوزیم قادر به شکستن باندهای گلیکوسیدیک موجود در لایه پپتیدوگلیکان موجود در دیواره سلولی باکتری‌ها بوده و در نتیجه منجر به مرگ پروتوپلاست می‌گردد. به‌عبارتی دیگر پلیمرهای کمپلکس اسیدهای آمینه و قندهای موجود در دیواره سلولی را هیدرولیز می‌نماید (۱۴). برخی از باکتری‌ها قادرند به‌طور مستقیم به‌وسیله لیزوزیم لیز شوند، اما در بسیاری موارد غشای سلولی باکتری‌ها ابتدا مورد حمله کمپلمان واقع‌شده تا لیزوزیم اثرات بعدی خود را القا نماید (۱۵ و ۲۶). بررسی‌ها نشان می‌دهد که افزایش میزان لیزوزیم عموماً در نتیجه افزایش تعداد سلول‌های بیگانه‌خوار است (۳۰) که می‌تواند در کمک به موجود برای مقابله با هجوم عوامل بیماری‌زا و خصوصاً عفونت‌ها بسیار مؤثر باشد. در مطالعه ولی‌پور و همکاران (۱۳۹۱) تجویز خوراکی بره موم عسل نیز به میزان ۰/۵ درصد فعالیت لیزوزیم سرم خون ماهی کپور معمولی را در روزهای ۰، ۲۰، ۴۰ و ۶۰ ام آزمایش به‌طور معنی‌داری افزایش داد (۱۰).

در آزمایش حاضر میزان لیزوزیم سرم خون ماهیان در انتهای دوره مورد بررسی قرارگرفت ولی تفاوت معناداری در فعالیت لیزوزیمی بین تیمارهای مختلف مشاهده نشد، با این‌وجود یک‌روند صعودی از فعالیت لیزوزیمی با بکار بردن بیشتر میزان دوز بره موم در نتایج مشاهده می‌شود. به‌این‌ترتیب ترکیبات بره موم بکار گرفته‌شده در مدت آزمایش با دوزهای موضعی فعلی، اثر بسیار فزاینده‌ای بر القای تولید فاگوسیت‌های ترشح‌کننده لیزوزیم در ماهی کوی نداشت و مقدار لیزوزیم سنتز شده در بدن افزایش معناداری پیدا نکرد، ولی با توجه به بروز یک‌روند ملایم افزایشی، استنباط چنین است که در صورت افزایش دوز و یا طولانی‌تر شدن مدت تیمار در زخم‌های شدیدتر این اختلاف می‌تواند بهتر نمایان گردد و نتایجی مانند تحقیق ذکرشده در فوق در خصوص تأثیر مثبت ترکیبات بره موم

اثر مناسب بره موم بر زخم‌های انسانی نیز در گزارش لطفی و همکارانش (۲۰۰۶) در مورد درمان زخم پای دیابتی با استفاده از عسل، بره موم و یک گیاه آفریقایی *Myrrh* و نیز خادم حقیقیان و همکاران (۱۳۹۰) در خصوص درمان همین زخم با بره موم حرارت دیده در داخل روغن‌زیتون و روغن حیوانی بیان‌شده است (۴ و ۲۳).

در تحقیقات سونگ و چنگ به افزایش تعداد ماکروفاژهای زخم، در زخم درمان شده با فنی توئین سدیم اشاره شده است (۳۱) و طبق مطالعات سالچیان و مذاق (۱۹۸۹) نیز مصرف موضعی فنی توئین سدیم موجب افزایش قدرت کشش‌پذیری زخم، افزایش عروق جدید، افزایش سنتز کلاژن و افزایش فیلتراسیون فیبروپلاست‌ها می‌گردد (۲۵). بدین ترتیب مقایسه‌ی بین گروه‌های تحت درمان با عصاره بره موم و فنی توئین سدیم و التیام بخشی بهتر زخم در گروه‌های درمان شده با عصاره بره موم این احتمال را تقویت کرده است که مکانیسم‌های طرح‌شده برای عملکرد فنی توئین در سرعت بخشیدن به التیام زخم، از سوی مواد موجود در عصاره‌ی بره موم با قدرت بیشتر و اثرگذاری بالاتر و نیز با سازوکاری بهتر عمل کرده است.

اثر عصاره‌های گیاهی به دلیل تحریک ایمنی غیراختصاصی میزبان با تأثیر بر ایمنی سلولی یا ایمنی همورال می‌تواند بر جانوران اثر بهبود بخش و درمانی داشته باشد. تاکنون مطالعات فراوانی در خصوص ارتقای ایمنی در ماهیان به‌واسطه استفاده از ترکیبات مختلف محرک ایمنی انجام‌شده است که در این میان استفاده از مشتقات به‌دست‌آمده از گیاهان یا عصاره‌های طبیعی به‌واسطه اثر مناسب همراه با نداشتن آثار جانبی به‌کرات توصیه‌شده است (۷، ۸ و ۱۷). اگرچه لیزوزیم تنها یکی از فاکتورهای قابل‌بررسی جهت ارزیابی وضعیت سلامت آبزیان در جهت ایمنی ذاتی محسوب می‌شود اما در سال‌های اخیر میزان لیزوزیم موجود در خون و بافت نیز فاکتوری مناسب جهت ارزیابی توانایی ماهیان در بروز پاسخ‌های ایمنی ذاتی



از جناب آقای دکتر ایرج کریمی دانشیار گروه پاتوبیولوژی دانشکده دامپزشکی دانشگاه شهرکرد که در تهیه اسلایدهای بافت و نیز تفسیر عکسها نویسندگان این مقاله را یاری نمودند کمال تشکر را داریم. از جناب آقای مهندس محمد میرسلیمانی که در تهیه بره موم خالص از زنبورستان برای تحقیق زحمت زیادی را متقبل شدند بسیار سپاسگزاریم.

خوراکی بر لیزوزیم خون ماهی کپور معمولی، بدلیل ورود مقدار بیشتر مواد مؤثر بره موم و در یک مدت طولانی به بدن ماهی بدست آید. آزمایش این فرض که اثر تحریکی بره موم به‌عنوان تحریک‌کننده سیستم ایمنی (ترشح لیزوزیم) در ماهیان با تجویز خوراکی آن از استعمال مستقیم یا حتی حمام دارویی آن اثر بیشتری خواهد داشت مطمئنا به بررسی‌های بیشتری نیاز دارد.

## تشکر و قدردانی

## منابع

۱. آذرنیا، م.، نبیونی، م.، محسنی کوچصفهانی، ه.، و طوسی، ع.، ۱۳۹۲. بررسی تأثیر توأم متفورمین و زهرزنبور بر بلوغ آزمایشگاهی فولیکولهای پره آنترال موش، مجله پژوهش‌های جانوری (مجله زیست‌شناسی ایران)، جلد ۲۶، شماره ۳، صفحات ۲۲۸-۲۳۶.
۲. آذرنیا، م.، نبیونی، م.، رجبی زلتی، س.، میرابوالقاسمی، س.غ. و حویزی، ا.، ۱۳۸۸. تأثیر سم زنبورعسل بر رمیلینه شدن در رتهای ویستار دمیلینه شده با اتیدیوم بروماید. مجله زیست‌شناسی ایران. جلد ۲۲، شماره ۴، صفحات ۵۷۳-۵۶۶.
۳. حیدری، س.، عربی، م.، نعمت‌اللهی، ا.، کریمی، ا.، و بیغم صادق، ا.، ۱۳۹۳. اثرات مقایسه‌ای عصاره بدن کرم خاکی و فنی توین سدیم بر ترمیم زخم بخیه در ماهی طلایی ( *Carassius auratus* )، مجله سلول و بافت، جلد ۵، شماره ۴، صفحات ۳۶۱-۳۶۸.
۴. خادم حقیقیان، ح.، کوشان، ی.، و عسگرزاده، ا.، ۱۳۹۰. گزارش یک مورد درمان زخم پای دیابتی با استفاده از بره موم حرارت دیده در داخل روغن زیتون، فصلنامه دانش و تندرستی، دوره ۶، شماره ۴، صفحات ۳۵-۳۸.
۵. شاهسونی، د.، بلوچ، ا.، و ملکی، م.، ۱۳۸۸. بررسی بالینی و آسیب‌شناسی حمام درازمدت سولفات روی بر التیام ضایعات جلدی در ماهی کپور معمولی (*Cyprinus carpio*)، مجله تحقیقات دامپزشکی، دوره ۶۵، شماره ۱، صفحات ۳۱-۳۵.
۶. شاهسونی، د.، موثقی، ا.، و صاحبی، غ.، ۱۳۸۱. بررسی مقایسه‌ای اثرات التیامی ویتامین A و فنی توین سدیم در ضایعات جلدی ماهی قرمز، مجله دانشکده دامپزشکی دانشگاه تهران، صفحات ۶۲-۵۷.
۷. علیشاهی، م.، سلطانی، م.، مصباح، م.، و زرگر، ا.، ۱۳۹۱. اثرات تحریک ایمنی و رشد لوامیزول، ارگوسان و سه عصاره گیاهی در کپور معمولی (*Cyprinus carpio*)، مجله تحقیقات دامپزشکی، دوره ۶۷، شماره ۲، صفحات ۱۴۲-۱۳۵.
۸. قاسمی پیر بلوطی، ع.، پیر علی، ا.، پیشکار، غ.، جلالی، م.ع.، رئیسی، م.، جعفریان، م.، و حامدی ب.، ۱۳۹۰. اثر اسانس چند گیاه دارویی بر سیستم ایمنی ماهی قزل‌آلای رنگین‌کمان، داروهای گیاهی، سال دوم، شماره ۲، صفحات ۱۵۵-۱۴۹.
۹. نوروزیان، ا.، آذرآباد، ه.، نصیریان، ع.، و قمصری، س.م.، ۱۳۸۸. التیام زخم در دام‌های بزرگ (هیستوپاتولوژی و مدیریت جراحی)، انتشارات دانشگاه تهران، صفحات ۸۴-۷۷.
۱۰. ولی‌پور، س.، مصباح، م.، جواهری بابلی، م.، و علیشاهی، م.، ۱۳۹۲. تأثیر تجویز خوراکی عصاره بره موم زنبورعسل بر پاسخ‌های ایمنی ماهی کپور معمولی (*Cyprinus carpio*)، مجله شیلات دانشگاه آزاد اسلامی واحد آزادشهر، سال هفتم، شماره ۴، صفحات ۲۶-۱۷.
11. Amro, M., 1994. Composition of the anti herpes simplex virus activities of propolis and 3-Methyl-buthyl-2- enyl caffeeate, Journal of Natural Products. 57, PP: 644-647.
12. Bankova, V., Christov, R., and Kujumgiev, A., 1995. Chemical composition and antibacterial activity of Brazilian propolis. Zeitschrift Fuer Naturforschung. 50, PP: 167-172.

13. Diegelmann Rober, F., and Evans Melissa, C., 2004. Wound healing: an overview of acute, fibrotic and delayed healing. *Frontiers in Bioscience*. 9, PP: 283-289.
14. Fast, M.D., Sims, D.E., Burka, G.F., Mustafa, A., and Ross, N.W., 2002. Skin morphology and humeral non-specific defense parameters of mucus and plasma in rainbow trout, Coho and Atlantic salmon. *Comp. Biochem. Physiol.* 132 (A), PP: 645-657.
15. Fevolden, S., Roed, K.H., and Fjalested, K.T., 2002. Selection response of cortisol and lysozyme in rainbow trout and correlation to growth. *Aquaculture*. 205, PP: 61-75.
16. Gulati, R., Gulati, BR., and Sihag, R.C., 1996. Antibacterial activity of propolis and honey against *Staphylococcus aureus* and *E.coli*. *Journal Industrial Bee*, 3, PP: 128-130.
17. Guojun, Y., Galina, J., Timea, R., Pao, X.U., Xie, J., and Zsigmond, J., 2006. Effect of two Chinese herbs (*Astragalus radix* and *Scutellaria radix*) on non-specific immune response of tilapia, *Oreochromis niloticus*. *Aquaculture*, 253, PP: 39-47.
18. Harikrishnan, R., Balasundaram, C., Moon, Y., Kim, M., Kim, J., Dharaneedharan, S., and Heo, M., 2010. Phytotherapy of ulceratidermatitis induced by *Aeromonas hydrophila* infection in goldfish. *Acata veterinaria*, 58(1), PP: 29-37.
19. Islert, H., Bauen, A., and Hubler, M., 1991. Morphometric assessment of wound healing in rats treated with a pritein-free hemodilysis. *J Burns*. 17, PP: 99-103.
20. Kim, D.H., and Austin, B., 2006. Innate immune responses in rainbow trout (*Oncorhynchus mykiss*, Walbaum) induced by probiotics. *Fish Shellfish Immunology*. 21(5), PP: 513-524.
21. Li-Chang, L.U., and Yue-Wen, C.H., 2005. Antibacterial activity of propolis against *Staphylococcus aureus*. *Journal of Food Microbiology*. 102, PP: 213-220.
22. Lie, O., Evansen, O., Sorensen, A., and Froysadal, E., 1389. Study of lysozyme activity in some fish species. *Disease of aquatic organisms*, 6, PP: 1-5.
23. Lotfy, M., Badra, G., Burham, W., and Alenzi, F.Q., 2006. Combined use of honeybee propolis and myrrh in healing a deep infected wound in a patient with diabetes mellitus. *Br. J. Biomedicine Sciences*. 63(4), PP: 171-173.
24. Meyer, W., 1956. Propolis bees and their activities. *Bee World*. 1983, 37(2), PP: 25-36.
25. Modaggh, S., and Salchian, S., 1989. Use of phenytoin in healing war and non-war wounds. *J Dermatol*, 28(3), PP: 347-350.
26. Moyner, K., Roed, K.H., Sevattal, S., and Heum, M., 1993. Changes in non-specific immune parameters in Atlantic salmon, *Salmo salar* L. induced by a *Aeromonas salmonicida* infection. *Fish shellfish Immunol*, 3, PP: 253- 265.
27. Mustonen, A.M., Nieminen, P., Hyvarinen, H., and Asikainen, J., 2001. Killing of Amastigotes of *Leishmania donovani* and release of nitric oxid and tumor necrosis factor a in macrophages in-vitro. *Zeitschrift Nature Forschung*, 56, PP: 437-43.
28. Nematollahi, A., Bigham, A.S., Karimi, I., and Abbasi, F., 2010. Reaction of goldfish to the resuture patterns following full thickness skin incisions. *Veterinary Science*, 89, PP: 451-454.
29. Pees, M., Schmidt, V., and Pees, K., 2011. Pilot study on the use of diode laser therapy for treatment of dermatitis in koi carp (*Cyprinus carpio*). *Tierarztl Prax Ausg K Kleintiere Heimtiere*, 39(2), PP: 89-96.
30. Sahoo, P.K., Kumari, J., and Mishra, K., 2005. Non-specific immune responses in juveniles of Indian major corporative. *Applied Ichthyology*, 21, PP: 151-163.
31. Song, S., and Cheng, T., 1997. The effect of Systemic and Local irradiation on wound macrophages and the repair promoting action of phenytoin sodium. *Chung Hual Hsuch Tsa chi*. 77, PP: 54-57.
32. Starzyk, J., Scheller, S., Szaflarski, J., Moskwa, M., and Stojko, A., 1977. Biological properties and clinical application of propolis. II. Studies on the antiprotozoan activity of ethanol extract of propolis. *Arzneimittelforschung*, 27, PP: 119-89.
33. Suchy, H., 1978. Efficiency of propolis in the treatment of *Trichomonas vaginalis* in vitro and in vivo. *The International Symposium on Apitherapy*. Porotoroz, Yugoslavia, 1978. 52-56
34. Swaim, S.F., 1997. Wound healing In Small Animal wound Management. *William & Wilkins*, PP:145-160.

## The Comparison of Therapeutic Effect of Propolis Extract and Phenytoin on the Wound of Koifish *Cyprinus carpio haematopterus*

Ahmadian A.<sup>1</sup>, Fattollahi M.<sup>1</sup>, Nematollahi A.<sup>3</sup>, Bigham Sadegh A.<sup>2</sup> and Arabi M.<sup>3</sup>

<sup>1</sup> Aquaculture Dept., Natural Resources and Earth Sciences Faculty, Shahr e Kord University, Shahr e Kord, I.R. of Iran

<sup>2</sup> Faculty of Veterinary Medicine, Shahr e Kord University, Shahr e Kord, I.R. of Iran

<sup>3</sup> Biology Dept., Faculty of Sciences, Shahr e Kord University, Shahr e Kord, I.R. of Iran

### Abstract

This study aimed to assess the healing effect of ethanolic extract of Propolis as a natural resinous substance, possessing various biological properties, on the surgically experimental ulcer of Koi fish. Thirty-six Koi fish were randomly divided into 4 equal experimental groups for initial adaptation. Then three limited surgically cut wounded fish from the every group were cured under desired experimental cares, as three treatment groups (two doses of 10 and 20 mg/gr of the Propolis Ethanolic Extract (EEP) and Phenitoean Sodium %1) and one control (only Vaseline). The experimental doses of EEP and Phenitoean were respectively used as the Vaseline base made and the standard commercial Phenitoean Soudium ointments, one time a day for 10 days, as well Vaseline treatment (for the control group). The data were analyzed, using descriptive statistics methods. The results showed that dose of 2% of EEP were the most effective in the treatment of experimental surgically wounds. The signs of the wound were more healed in the 2% group, however the external and internal health effects were observed for the other dose of EEP (%1) and the standard Phenitoean (with criterion of cured skins quality signs, internal haemorrhages, observed edema, inflammation and tissue adhesions) after 10 days. The control group wounds had retained the most signs of infection and skin damages, as well the internal viscose.

**Key words:** Wound Healing, Propolis Extract, Fish