

## اثر عصاره آبی هسته انگور (*Vitis vinifera*) بر آسیب بیضه‌ای در موش‌های صحرایی نر دیابتی شده با استرپتوزوتوسین



سمیه حیدری، عبدالحسین شیروی\* و ویدا حجتی

دامغان، دانشگاه آزاد اسلامی، واحد دامغان، گروه زیست‌شناسی

تاریخ پذیرش: ۹۶/۸/۲۲

تاریخ دریافت: ۹۴/۱۲/۴

### چکیده

بیماری دیابت به سبب ایجاد استرس اکسیداتیو نقش مهمی در پیدایش آسیب‌های متابولسمی ایفا نموده و به نظر می‌رسد که هسته انگور سیاه باتوجه به خواص آنتی‌اکسیدانی بتواند نقش درمان آسیب‌های بیضه‌ای ناشی از دیابت ایفا نماید. در این مطالعه تجربی ۳۲ سر موش صحرایی نر از نژاد ویستار با محدوده وزنی ۲۰۰ تا ۲۲۰ گرم، انتخاب و به چهارگروه تقسیم گردیدند. گروه کنترل، گروه دیابتی (یا شم که از طریق تزریق درون صفاقی ۵۵ میلی‌گرم برکیلوگرم استرپتوزوتوسین دیابتی شده)، گروه تجربی اول (دیابتی + ۱۰۰ میلی‌گرم برکیلوگرم عصاره آبی انگور سیاه) و گروه تجربی دوم، (دیابتی + ۲۰۰ میلی‌گرم برکیلوگرم عصاره آبی انگور سیاه)، که پس از دو ماه دیابتی شدن، به مدت پنج هفته عصاره را به روش گاواژ دریافت کردند. در ابتدای هفته پنجم از نمونه‌ها خون‌گیری و بیضه‌ها به‌منظور ارزیابی بافتی در تثبیت‌کننده قرارگرفت. به‌منظور بررسی نتایج آماری از تست آنوای یکطرفه و آزمون تکمیلی توکی استفاده گردید. موش‌های دیابتی کاهش چشمگیری در قطر و تعداد سلول‌های زاینده توبول سمیفروس نشان دادند. هسته انگور با توانایی پیشگیری و درمان استرس‌های اکسیداتیو نقش مهمی در بهبود آسیب‌های بیضه‌ای ناشی از دیابت و همچنین افزایش میزان هورمون تستوسترون ایفا می‌نماید.

واژه‌های کلیدی: دیابت، عصاره آبی، هسته انگور، آسیب بیضه‌ای، موش صحرایی.

\* نویسنده مسئول، تلفن: ۰۲۶۱-۴۴۱۱۱۱۳، پست الکترونیکی: shiravi738@yahoo.com

### مقدمه

عوامل هیپوگلیسمیک خوراکی، محدودیت‌های خاص خود را دارند. بیماری دیابت سبب آسیب به بافت‌های مختلف بدن از جمله پوست، کلیه‌ها و ناتوانی‌های جنسی و همراه با آسیب‌های بیضه‌ای نیز می‌باشد. کاربرد گیاهان برای درمان دیابت قندی به‌طور وسیعی به‌ویژه در کشورهای آسیای میانه رایج است. سازمان بهداشت جهانی نیز در مورد استفاده از این گیاهان در این کشورها توصیه‌هایی را ارائه نموده است (۷).

بسیاری از گونه‌های گیاهی، در طب سنتی ملل مختلف به‌واسطه خواص هیپوگلیسمیک برای درمان دیابت قندی مورد استفاده قرار می‌گیرند (۱۸). انگور از خانواده

بیماری دیابت در حال حاضر عامل مهمی در ناتوانی و بستری شدن بیماران بوده و فشار مالی قابل‌توجهی را به جامعه تحمیل می‌کند، به‌طوری‌که در هند سالانه حدود ۹۲ میلیون دلار صرف هزینه درمان افراد مبتلا به دیابت می‌شود (۱).

آسیا و آفریقا بالاترین پتانسیل را برای ابتلا به بیماری دیابت دارند، به‌طوری‌که نسبت دیابت در این مناطق به دو تا سه برابر سایر نواحی می‌رسد (۳ و ۴).

روش‌هایی که در حال حاضر برای درمان دیابت غیروابسته به انسولین استفاده می‌شوند، مانند تغییر رژیم غذایی و

*Vitis vinifera*) تیره Ampelidaceae جنس *Vitis* زیرجنس *Euvitis* و گونه انگور ایرانی است. هسته انگور مورد مطالعه در این پژوهش از فرآورده‌های زائد کارخانه‌های آبمیوه می‌باشد که ترکیبی از چربی، پروتئین، کربوهیدرات و ۵ الی ۸ درصد پلی‌فنل بوده که مقادیر آن بسته به جنس و گونه انگور دارد. پلی‌فنل‌های موجود در عصاره هسته انگور شامل فلاونوئیدها، اسیدگالیک، مونومریک فلاوان-۳-کاتچین، اپی‌کاتچین-۳-گالیت و دیمریک، مونومریک و پلیمریک پروآنتوسیانیدین می‌باشد. پروآنتوسیانیدین دیمر موجود در هسته انگور موثرترین ترکیب آنتی‌اکسیدانی می‌باشد (۱۸).

مواد زیادی از جمله ویتامین A و بتاکاروتن و ویتامین C و هسته انگور دارای خاصیت آنتی‌اکسیدانی بوده، که از بین این مواد در این تحقیق از هسته انگور با خاصیت آنتی-اکسیدانی بالا استفاده شده است تمام قسمت‌های این گیاه در طب گیاهی مورد استفاده دارد. اسیدلینولئیک یا امگا ۶ حدود ۷۰ درصد روغن هسته انگور را تشکیل می‌دهد. این اسید یکی از اسیدهای چرب ضروری برای بدن است و چون بدن قادر به سنتز آن نیست لذا حضور آن در رژیم غذایی از نظر نقش عملکردی آن برای بافت‌ها و حفظ و نگهداری بدن ضروری است. کمبود اسید لینولئیک در رژیم غذایی عاملی برای انسداد شریان‌ها و نهایتاً سکتها می‌باشد. بسیاری از گونه‌های گیاهی هستند که در طب سنتی ملل مختلف به واسطه خواص کاهنده قندخون برای درمان دیابت قندی مورد استفاده قرار می‌گیرند (۱۹)

مهدوی در سال ۲۰۱۱ گزارش نمود که تیمار درون‌صفافی عصاره آبی هسته انگور سیاه به مدت چهار هفته، بطور مؤثری فعالیت آنزیم‌های آنتی‌اکسیدان کبد و کلیه رت‌های دیابتی شده توسط استرپتوزوتوسین را افزایش می‌دهد (۱۳). این عصاره، مالون‌دی‌هیدرات را که یک مارکر لیپید است، به میزان قابل توجهی در رت‌های دیابتی کاهش و نیز ظرفیت آنتی‌اکسیدان توتال را در طرح غیروابسته به غلظت،

افزایش می‌دهد، این تحقیق یکی از تحقیقاتی است که اشاره به خواص آنتی‌اکسیدانی عصاره هسته انگور دارد (۲ و ۵).

در نتیجه باتوجه به خواص آنتی‌اکسیدانی هسته انگور بر آن شدیم که در این پژوهش به بررسی اثر عصاره آبی هسته انگور سیاه در درمان آسیب‌های بیضه‌ای ناشی از دیابت ایجادشده با استرپتوزوتوسین در موش‌های صحرایی پردازیم

### مواد و روشها

**گروه‌بندی حیوانات:** ۳۲ سر موش رت نر بالغ نژاد ویستار در چهارگروه زیر دسته‌بندی شدند. گروه کنترل: شامل ۸ موش که همزمان با تزریق استرپتوزوتوسین (STZ) به موش‌های دیابتی به آنها بافر سیترات بصورت درون صفاقی تزریق گردید. گروه شاهد: گروه دیابتی که از طریق تزریق درون صفاقی ۵۵ میلی‌گرم برکیلوگرم استرپتوزوتوسین دیابتی شده است.

گروه‌درمانی اول: دیابتی + ۱۰۰ میلی‌گرم برکیلوگرم عصاره آبی انگور سیاه

گروه‌درمانی دوم: دیابتی + ۲۰۰ میلی‌گرم برکیلوگرم عصاره آبی انگور سیاه که پس از دو ماه دیابتی شدن، به مدت پنج‌هفته عصاره را به روش گاوژ دریافت کردند.

**تهیه عصاره آبی هسته انگور:** ۳۰۰ گرم از هسته انگور (*Vitis vinifera*) به‌طور جداگانه به ۱۰۰ میلی‌لیتر آب مقطر درجه اضافه گردید و به مدت ۷۲ ساعت بر روی دستگاه چرخاننده به‌آرامی مخلوط گردیده تا استخراج به‌خوبی صورت گیرد. سپس مخلوط حلال و گیاه توسط صافی ازهم جدا تا عصاره‌های اولیه ۲ بدست آید. عصاره اولیه وارد دستگاه تقطیر در خلاء گردیده و در دمای ۸۰ درجه سانتیگراد حلال آنها به مدت یک‌ساعت به‌آرامی تبخیر گردید و عصاره تغلیظ شده بدست آمد.

شمارش سلول‌های سرتولی: ۲۵ توبول در هر فیلد و در هر برش عرضی بیضه انتخاب و سپس در زیر میکروسکوپ تعداد سلول‌های سرتولی شمارش شد. میانگین این تعداد برای هر گروه محاسبه گردید.

$$L = \sqrt{B^* / E^*} = \text{میانگین قطر}$$

L: طول (قطر بزرگ) و B: عرض (قطر کوچک)

**بررسی بافتی بیضه:** پس از مشاهدات میکروسکوپی توبول سمینفروس، جدول ۱ ارائه گردید که در آن تعداد اسپرماوسیت‌های ۱ و ۲، اسپرمائید، تعداد دستجات اسپرمی لومینال، ضخامت غشاء پایه و همچنین وزن، طول، قطر و حجم بیضه، قطر توبول سمینفروس و میانگین تعداد سلول‌های سرتولی در ۲۵ توبول مختلف مورد بررسی قرار گرفته است.

**روش آنالیز هورمون تستوسترون:** آنالیز تستوسترون در سرم یا پلاسما با کیت Gamma-B Testosterone انجام می‌گیرد. شیوه RIA با آنتی‌بادی مضاعف اساس کار این کیت می‌باشد. در این کیت به ترتیب مقادیر مشخص از نمونه، تستوسترون نشان‌دار (T-1۲۵۱) و آنتی سرم تستوسترون به هم افزوده شدند. پس از انکوباسیون درجه-حرارت معمولی نمونه انکوبه شده و بعد سانتریفوژ می‌گردد تا رسوب جدا شود. تعداد جایگاه‌های اشغال شده آنتی سرم به وسیله تستوسترون نشان‌دار، باغلظت تستوسترون نمونه رابطه عکس دارد. شمارش‌گرهای گاما و مقایسه نتایج با سرم‌های استاندارد، غلظت تستوسترون را مشخص می‌کند.

**تجزیه و تحلیل آماری:** محاسبه آماری با استفاده از نرم‌افزار آماری نسخه SPSS 21 ورژن ۱۶ انجام شد و برای مقایسه میانگین بین گروه‌ها از آنالیز واریانس یک‌طرفه و در مواردی که پاسخ معنی‌داری دیده شد از پس‌آزمون توکی برای یافتن جایگاه اختلاف استفاده شد. از نظر آماری  $P < 0.05$  معنی‌دار در نظر گرفته و مقادیر به صورت میانگین  $\pm$  انحراف معیار بیان شدند. علامت‌های \*\*، \*\*\*، و \* به

**تعیین وزن خشک عصاره‌ها:** جهت استاندارد کردن روش و تکرارپذیری آن وزن خشک عصاره‌ها تعیین گردید. بدین صورت که برای هر عصاره به طور جداگانه سه لوله خالی توسط ترازوی دیجیتالی حساس وزن شد. سپس از هر کدام از عصاره آبی ۱ میلی‌لیتر به هر لوله اضافه شد. پس از انکوباسیون ۲۴ ساعته لوله‌ها در ۵۰ درجه سانتی‌گراد عصاره‌ها کاملاً خشک شده، سپس سه لوله مربوط به هر کدام از عصاره‌ها مجدداً توزین گردیده و با کم کردن وزن لوله‌های خالی، میانگین وزن خشک عصاره‌های آبی در میلی-لیتر بدست آمد.

**خون‌گیری از حیوانات:** از حیوانات در پایان هفته هشتم، جهت اندازه‌گیری میزان هورمون‌های تستوسترون، خون-گیری به عمل آمد. ابتدا حیوانات با تزریق مواد هوشبری کتامین و زایلیزین به صورت درون صفتی بی‌هوش شدند. حیوانات تشریح شده و مستقیماً از قلب آنها خون گرفته شد. خون گرفته شده درون لوله آزمایش ریخته شد و در دمای آزمایشگاه قرار گرفت تا لخته شود. نمونه‌ها به مدت ۱۰ دقیقه در دستگاه سانتریفوژ با دور ۴۰۰۰ rpm قرار گرفتند، تا سرم آن‌ها جدا شود. سرم‌ها توسط سمپلر به میکروتیوپ شماره‌گذاری شده منتقل گردید و در فریزر با دمای ۲۰- درجه سانتی‌گراد قرار گرفتند.

**بررسی ماکروسکوپی:** برای بررسی وزن بیضه از ترازوی با دقت ۰/۰۰۱ گرم استفاده شد. طول و قطر بیضه نیز با استفاده از کولیس و حجم بیضه نیز با کمک استوانه مدرج اندازه‌گیری شد.

**اندازه‌گیری قطر توبول سمینفروس:** قطر توبول سمینفروس با استفاده از روش سینگ اندازه‌گیری شد. ۲۵ توبول به طور تصادفی در هر برش عرضی بیضه انتخاب و میانگین قطر توبولی با اندازه‌گیری قطر کوچک و بزرگ هر توبول با استفاده از یک میکرومتر کالیبره شده و متصل به میکروسکوپ محاسبه گردید.

ترتیب نشان‌دهنده معنی‌دار بودن در سطح  $P \leq 0/001$ ،  $P \leq 0/05$  و  $P \leq 0/01$  می‌باشند.

## نتایج

باتوجه به نتایج، حیوانات دیابتی به عوارض متعدد ناشی از دیابت شامل پرخوری، پرنوشی و اسهال مبتلا شدند. بافت

بیضه در گروه شاهد با لایه‌ی آلبوژینه پوشیده و مجموعه‌های سلولی توبول سمینفروس مشاهده شدند. ساختارهای بافتی در گروه دیابتی تخریب‌شده و کاهش قابل‌توجهی در مجموعه‌های سلولی مشاهده گردید و ساختارهای بافتی در گروه درمان با عصاره آبی هسته انگور با دوز ۲۰۰ میلی‌گرم برکیلوگرم بهبود معنی‌داری یافت (جدول ۱).

جدول ۱- مقایسه تغییرات بافتی (میانگین  $\pm$  انحراف معیار) در گروه شاهد، دیابتی، تجربی ۱ و ۲

متغیرها	کنترل	شم	تجربی ۱	تجربی ۲
وزن بیضه (گرم)	۱/۵۲ $\pm$ ۰/۰۴۸	۱/۱۵ $\pm$ ۰/۰۴۸ **	۱/۳ $\pm$ ۰/۰۳۷ **	۱/۳۹ $\pm$ ۰/۰۴**
قطر بیضه (میلی‌متر)	۱/۱۵ $\pm$ ۰/۰۳۷	۰/۹۸ $\pm$ ۰/۰۷۳ *	۱/۰۲ $\pm$ ۰/۰۵۸***	۱/۰۸ $\pm$ ۰/۰۴***
طول بیضه (میلی‌متر)	۲/۶ $\pm$ ۰/۰۵۰	۱/۵ $\pm$ ۰/۰۷ *	۱/۸ $\pm$ ۰/۰۴***	۲ $\pm$ ۰/۰۳***
حجم بیضه (سانتی‌متر مکعب)	۲/۰۶ $\pm$ ۰/۱۵	۱/۰۵ $\pm$ ۰/۰۴۶***	۱/۲ $\pm$ ۰/۱۴***	۱/۶ $\pm$ ۰/۰۴***

\*\*\*  $P < 0/001$ , \*\*  $P < 0/05$  و \*  $P < 0/01$

حجم بیضه‌ها  $P < 0/01$  در گروه دیابتی نسبت به گروه شاهد مشاهده گردید. همچنین افزایش معنی‌داری در وزن بیضه ( $P < 0/01$ )، قطر بیضه ( $P < 0/01$ )، طول بیضه ( $P < 0/05$ ) و حجم بیضه‌ها ( $P < 0/01$ ) در گروه تجربی ۱ و ۲ نسبت به گروه دیابتی مشاهده گردید. بااین‌وجود هنوز هم کاهش معنی‌داری در وزن بیضه ( $P < 0/05$ )، قطر بیضه ( $P < 0/01$ )، طول بیضه ( $P < 0/05$ ) و حجم بیضه‌ها ( $P < 0/01$ ) در گروه تحت درمان با عصاره آبی هسته انگور نسبت به گروه شاهد وجود داشت.

جدول ۲ نشان‌دهنده تغییرات مورفولوژیک بافت بیضه در گروه‌های مختلف است که باکمک تست one-way ANOVA انجام‌شده است.

تعداد سلول‌های اسپرماتوژنیک در گروه دیابتی نسبت به شاهد کاهش داشته و تعداد سلول‌های اسپرماتوژنیک در گروه تجربی ۱ و ۲ نسبت به گروه دیابتی افزایش معنی‌داری یافته است (شکل ۱-A تا D). جدول ۱ مقایسه بافتی در گروه‌های مختلف با کمک تست one-way ANOVA را نشان می‌دهد. افزایش در ضخامت غشای پایه در گروه دیابتی نسبت به شاهد دیده شد. همچنین باتوجه به بررسی انجام‌شده مشخص شد که آتروفی توبول‌های سمینفروس در موش‌های صحرایی دیابتی افزایش شدیدی یافته اما بامصرف عصاره آبی هسته انگور سیاه از میزان این آسیب‌ها کاسته می‌شود. همچنین کاهش معنی‌داری در وزن بیضه  $P < 0/01$ ، قطر بیضه  $P < 0/01$ ، طول بیضه  $P < 0/01$  و

جدول ۲- مقایسه حجم بیضه و طول بیضه و قطر بیضه و وزن بیضه در بین گروه کنترل، شم و تجربی ۱ و ۲

متغیرها	کنترل	شم	تجربی ۱	تجربی ۲
اسپرماتوگونی	۶۷/۱۲ $\pm$ ۲/۵۱	۷۳/۶۶ $\pm$ ۲/۶۳***	۸۷/۸۸ $\pm$ ۲/۷۶***	۹۵/۲۱ $\pm$ ۲/۰۴***
اسپرماتوسیت	۷۵/۹۲ $\pm$ ۲/۴۰	۷۰/۴۸ $\pm$ ۳/۹۹***	۸۸/۱۸ $\pm$ ۳/۵۵***	۹۸/۸ $\pm$ ۲/۸۵**
اسپرماتید	۱۹۵/۲۵ $\pm$ ۱۲/۲۹	۱۵۰/۳۶ $\pm$ ۹/۷۳*	۲۲۰/۳ $\pm$ ۱۲/۸۷*	۲۴۰/۲۱ $\pm$ ۴/۰۴*
سلول‌های سرتولی	۲۳/۲ $\pm$ ۱/۱۱	۵/۱۴ $\pm$ ۰/۷۶*	۱۷/۴۸ $\pm$ ۱/۴۲*	۲۰/۳۶ $\pm$ ۳/۲۱*
ضخامت غشا پایه	۳/۱۶ $\pm$ ۰/۲۲	۴/۱۵ $\pm$ ۰/۳۵**	۳/۲۹ $\pm$ ۰/۲۳**	۳/۸ $\pm$ ۰/۰۴**

\*\*\*  $P < 0/001$ , \*\*  $P < 0/05$  و \*  $P < 0/01$

### بحث

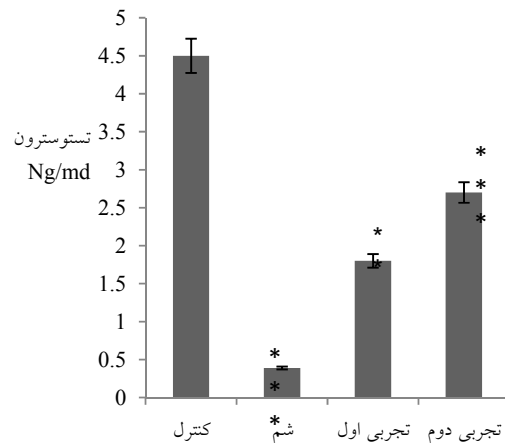
دیابت، یک بیماری در حال افزایش در تمام کشورهای است (۲). این بیماری دومین بیماری اندوکرینی کشور ما به شمار می‌آید (۹).

شیوع بالای دیابت و مشکلات فردی و اجتماعی حاصل از آن و لزوم احیای طب سنتی و شناسایی اثرات آنتی‌دیابتیک گیاهان دارویی موجود در طبیعت که دارای آثار درمانی باارزشی هستند، ما را بر آن داشت تا اثر آنتی‌دیابتیک هسته انگور سیاه و مکانیسم اثر آن را مورد مطالعه قرار دهیم.

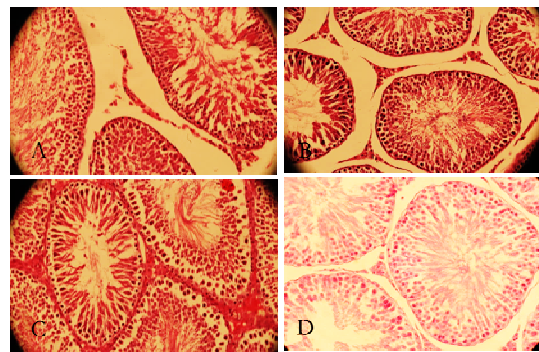
نتایج آزمایش‌های ایمونوسیتوشیمی نشان داد که تیمار طولانی‌مدت عصاره آبی هسته انگور سیاه به حیوانات دیابتی، موجب افزایش و بهبود آسیب‌های بیضه‌ای ناشی از دیابت در مقایسه با رت‌های دیابتی کنترل می‌گردد. در تأیید با نتایج حاضر، غفاری و همکاران در سال ۲۰۰۶ نشان دادند که تیمار عصاره هیدروالکلی میوه کاکوتی کوهی موجب کاهش گلوکز سرم در رت‌های تیمار شده توسط آلوکسان می‌گردد (۸). این مطالعه برای اولین بار اثر آنتی‌هیپرگلیسمیک عصاره میوه کاکوتی کوهی را گزارش می‌کند که یک داروی یونانی مورداستفاده پزشکان یونانی برای درمان دیابت بوده است (۱۰ و ۱۴). همچنین، براساس نتایج، تحقیقات گزارش کرده‌اند که عصاره هسته انگور سیاه موجب کاهش جذب گلوکز در روده می‌شود (۶).

مهدوی و همکاران در سال ۲۰۰۶ گزارش نمودند که تیمار درون‌صفافی عصاره آبی هسته انگور سیاه به مدت ۴ هفته، بطور مؤثری فعالیت آنزیم‌های آنتی‌اکسیدان کبد و کلیه رت‌های دیابتی شده توسط استرپتوزوتوسین را افزایش می‌دهد. این عصاره، مالون‌دی‌هیدرات را که یک مارکر لیپید است، به میزان قابل‌توجهی در رت‌های دیابتی کاهش و نیز ظرفیت آنتی‌اکسیدان توتال را در طرح غیروابسته به غلظت، افزایش می‌دهد (۱۳).

نمودار ۱ نشان می‌دهد که کاهش معنی‌داری در هورمون تستوسترون بین گروه شم نسبت به کنترل دیده می‌شود و همچنین افزایش معنی‌داری بین گروه‌های تجربی اول و دوم نسبت به گروه شم (دیابتی) مشاهده می‌شود.



نمودار ۱- مقایسه میانگین  $\pm$  انحراف معیار هورمون تستوسترون بین گروه‌های کنترل، شم و تجربی اول و دوم



شکل ۱- A, B, C و D نشان‌دهنده لوله‌های اسپرم‌ساز هستند. A- لوله اسپرم‌ساز و سلول سرتولی را در گروه شاهد نشان می‌دهد. B- چروکیده شدن لوله اسپرم‌ساز، افزایش فضای بینابینی، کاهش سلول‌های زاینده و سلول‌های سرتولی را در گروه دیابتی نشان می‌دهد. C- افزایش قطر لوله‌های اسپرم‌ساز، افزایش سلول‌های سرتولی و کاهش چشمگیر فضای بینابینی نسبت به دیابتی را در گروه تجربی ۱ نشان می‌دهد. D- افزایش قطر لوله‌های اسپرم‌ساز، افزایش سلول‌های اسپرماتوژنز، افزایش سلول‌های سرتولی و کاهش چشمگیر فضای بینابینی نسبت به دیابتی را در گروه تجربی ۲ نشان می‌دهد.

همچنین، عصاره آبی هسته انگور سیاه دارای نقش محافظتی بر ضد آسیب اکسیداتیو در رت‌های دیابتی شده توسط استریتوزوتوسین است (۱۵).

محمود در سال ۲۰۱۱ گزارش نمود که عصاره میوه کاکوتی کوهی بافعال نمودن رستپورهای فعال شده تکثیر پراکسیزوم (PPAR- $\alpha$ ) دارای عمل ضددیابتی است. گالیک اسید موجود در این بخش از گیاه، ترکیب مهم و مؤثر این گیاه است که با نتایج حاصل از کار حاضر همخوانی داشت (۱۶).

سلول‌های اسپرم پستانداران دارای مقادیر بالای اسیدهای چرب غیراشباع، پلاسمالوژن و اسفنگومیلین است که سوبستراهای مهم در عمل اکسیداسیون به شمار می‌روند (۱۷).

در حالت طبیعی، سازوکارهای آنتی‌اکسیدانی در بافت‌های تولیدمثلی وجود داشته و از بروز آسیب‌های اکسیداتیو در سلول‌های گناد و اسپرماتوزوای بالغ جلوگیری می‌کنند (۱۴).

به‌طور کلی، دیابت با ایجاد رادیکال‌های آزاد و استرس اکسیداتیو منجر به اکسیداسیون لیپیدها، پروتئین‌ها و DNA گردیده، متعاقباً آسیب گسترده‌ای را در بیضه‌ها ایجاد می‌کند. دیابت شیرین تغییرات بافتی بیضه‌ای را از طریق ایجاد مرگ سلولی آپوپتوزی، آتروفی توبول‌های سمینیفروس، کاهش قطر توبول و کاهش مجموعه‌های سلولی اسپرماتوژنیک ایجاد نموده (۱۱ و ۱۹). لذا آتروفی لوله‌های اسپرم‌ساز و کاهش سلول‌های اسپرماتوژنیک نشانه‌ی مورفولوژیک اختلال در اسپرماتوژنز محسوب می‌شوند (۱۳ و ۸).

بایلی و همکاران نشان دادند که تغییرات چشمگیری در قطر لوله اسپرم‌ساز و مهار اسپرماتوژنز در مراحل اسپرماتوسیت حیوانات دیابتی روی می‌دهد که در نتایج ما نیز کاهش قطر لوله اسپرم‌ساز و افزایش قطر غشای پایه در گروه‌های دیابتی

مؤید آن می‌باشد. همچنین در گروه‌های دیابتی تیمار شده به نظر می‌رسد هسته انگور با مکانیسم‌های متعدد ذیل منجر به افزایش قطر توبول، کاهش غشای پایه و بهبود در سلول‌های اسپرماتوژنیک گردیده است (۳).

قبلاً نشان داده شده که بیماری دیابت باعث افزایش استرس اکسیداتیو و ایجاد اکسیژن فعال شده و منجر به آسیب‌های سلولی از طریق پراکسیداسیون چربی‌ها و تخریب اکسیداتیو پروتئین‌ها و DNA می‌شود. ضخامت غشای پایه لوله‌های اسپرم‌ساز نیز نقش مهمی در اسپرماتوژنیز ایفا می‌نماید. طی دیابت ضخامت غشای پایه لوله‌های اسپرم‌ساز افزایش یافته، این افزایش، کاهش تولید اسپرم و در نهایت کاهش اندازه توبول اسپرم‌ساز را به دنبال خواهد داشت است از طرف دیگر ارتباط مثبتی بین قطر توبولی و فعالیت اسپرماتوژنز وجود دارد (۱۲ و ۱۶).

مطالعات میکروسکوپ نوری نشان دادند که در بیضه‌های رت دیابتی افزایش ضخامت غشای پایه لوله‌های سمینفر متعاقب دیابت طی درمان به مدت ۳۵ روز با هسته انگور به‌طور معنی‌داری کاهش می‌یابد. همچنین کاهش در تعداد سلول‌های سرتولی منجر به کاهش در تعداد اسپرماتوگونی می‌شود. سلول‌های سرتولی از طریق تأمین حمایت فیزیکی، تغذیه‌ای و سیگنال‌های هورمونی لازم برای اسپرماتوژنز موفق نقش حیاتی در اسپرماتوژنز بازی می‌کند. بنابراین هنگام کاهش تعداد سلول‌های سرتولی به‌شدت از تعداد سلول‌های زاینده کاسته می‌شود. در مطالعه‌ی حاضر دیابت باعث کاهش تعداد سلول‌های سرتولی و به دنبال آن کاهش تعداد سلول‌های زاینده گردید.

### نتیجه‌گیری

در این مطالعه مشخص گردید که دیابت در موش‌های صحرایی نر باعث اختلال عملکرد بیضه‌ها گردیده و درمان با هسته انگور از طریق محافظت لوله‌های اسپرم‌ساز و نیز سلول‌های اسپرماتوژنیک این اختلال در عملکرد را بهبود

بخشیده است، در مجموع تمامی آسیب‌های ناشی از دیابت

در گروه تجربی دوم بهتر از تجربی اول هست.

## منابع

- 1- Anonymous, American Diabetes Association, 1997. Clinical practice recommendations. *Diabetes Care*, 20, PP: S1-S70.
- 2- Arseculeratne, S. N., Gunatilaka, A. A., and Panabokke, R. G., 1985. Studies of medicinal plants of Sri Lanka. Part 14: toxicity of some traditional medicinal herbs, *Journal of Ethnopharmacology*, 13, PP: 323-335.
- 3- Baily, C. J., and Flatt, P. R., 1986. Antidiabetic drugs, new developments. *Indian Biotechnology*, 6, PP: 139-142.
- 4- Burman, T. K., 1985. Isolation and hypoglycaemic activity of glycoprotein Moran A from mulberry leaves. *Planta Medica*, 71, PP: 482-484.
- 5- Cameron, D. F., Murray, F. T., and Drylie, D. D., 1985. Interstitial compartment pathology and spermatogenic disruption in testes form impotent diabetic men. *The Anatomical Record*, 213, PP: 53-62.
- 6- Chen, C. S., Chao, H. T., Pan, R. L., and Wei, Y. H., 1997. Hydroxyl radical induced decline in motility and increase in lipid peroxidation and DNA modification in human sperm. *Biochemistry and Molecular Biology International Journal*, 73, PP: 291-303.
- 7- Foster, D. W., Diabetes mellitus. In: Isselbacher, K. J., Brawnwald, E., Wilson, J. D., Martin, J. B., Fauci, A. S., Kasper, D. L., (Eds.), 2010. *Harrison's Principales of Internal Medicine*. McGraw Hill, United States, 2(8), PP: 1979-1981.
- 8- Ghafari, H., Yasa, N., Mohammadirad, A., Dehghan, G., Zamani, M. J., Nikfar, S., and Abdollahi, M., 2006. Protection by *Ziziphora clinopoides* of acetic acid-induced toxic bowel inflammation through reduction of cellular lipid peroxidation and myeloperoxidase activity. *Human and Experimental Toxicology*, 25(6), PP: 325-332.
- 9- Hasani-Ranjbar, S., Larijani, B., and Abdollahi, M., 2009. A systematic review of the potential herbal sources of future drugs effective in oxidant-related diseases. *Inflammation and Allergy-Drug Targets*, 8(1), PP: 2-10.
- 10- Huang, T. H., Hyang, Q., Harada, M., Li, G. Q., Yamahara, J., Roufogalis, B. D., and Li, Y., 2005. Pomegranate flower extract diminishes cardiac fibrosis in Zucker diabetic fatty rats: modulation of cardiac endothelin-1 and nuclear factor-kappaB pathways. *Journal of Cardiovascular Pharmacology*, 46, PP: 856-862.
- 11- Jurjani, M. I., Zakheera-Khwarzam-Shahi. Munshi Nawal Kishore, Lucknow, 540 (Urdu translation). 1878; 4(9), PP: 10-15.
- 12- Konyaltoglu, S., Ozturk, B., and Meral, G. E., 2006. Comparison of Chemical Compositions and Antioxidant Activities of the Essential Oils of Two *Ziziphora*. Taxa from Anatolia. *Pharmaceutical Biology*, 44(2), PP: 121-126.
- 13- Mahdavi, M., 2011. Antimicrobial effects of *Ziziphora clinopodioides* extracts on *Salmonella typhi* Vi+ in vitro, in vivo and amp; amp; cell culture. *Clinical Biochemistry*, 44(13), PP: S3-26.
- 14- Majoosi, A. I. A., 1889. *Kamilussanah*. Munshi Nawal Kishore, Lucknow 145 (Urdu translation).
- 15- Martinez-Cruz, F., Guerrero, J. M, and Osuna, C., 2002. Melatonin prevents the formation of pyrrolized proteuns in human plasma induced by hydrogen peroxide. *Neuroscience Letters*, 326, PP: 147-150.
- 16- Mehmood, R., 2011. Phtochemical investigation of medicinally important croton sparsiflorus and ziziphora tenuior plants. Doctoral Dissertation, University of Karachi, PP: 12-18.
- 17- Richardson, L. L., Kleinman, H. K., and Dym, M., 1998. Alered basement membrane synthesis in the testis after tissue injury. *Journal of Andrology*, 213, PP: 53-62.
- 18- Roig, J. T., 1974. Plantas medicinales, aromáticas o venenosas de Cuba. *Ciencia y Técnica*, 5(8), PP: 401-402.
- 19- Sharopov, F. S., Setzer, W. N., 2011. Chemical diversity of *Ziziphora clinopodioides*: composition of the essential oil of *Z. clinopodioides* from Tajikistan. *Natural Product Communications*, 6(5), PP: 695-698.

# **The Effect of Aqueous Extract of Grape Seed (*Vitis vinifera*) on Testicular Damage in Streptozotocin-Induced Diabetic Male Vistar Rats**

**Hidari S., Shiravi A.H. and Hojati V.**

**Biology Dept., Damghan Branch, Islamic Azad University, Damghan, I.R. of Iran**

## **Abstract**

Due to creation of oxidative stress, diabetes plays an important role in prevalence of metabolic damage and it appears that black grape seed can play a role in treatment of diabetes-induced testicular damage due to its antioxidant properties. In this study, 32 male vistar rats with a weight range of 200 to 220g were selected and divided into four groups; control group, diabetic (sham) group that became diabetic by intraperitoneal injection of 55mg/kg streptozotocin, first experimental group (diabetic + 100mg/kg aqueous extract of black grape seed) and second experimental group (diabetic + 200mg/kg aqueous extract of black grape seed) that were administered oral (gavage) extract for five weeks after two months of becoming diabetic. At the beginning of fifth week, blood was taken from samples and testes were placed in stabilizer for tissue assessment. To examine statistical results, one-way ANOVA and Tukey's test were employed. Diabetic rats showed a significant decrease in diameter and number of seminiferous tubule germ cells. Grape seed plays an important role in improvement of diabetes-induced testicular damage with the ability to prevent and treat oxidative stresses as well as increased testosterone hormone.

**Key words:** Diabetes, Aqueous Extract, Grape Seed, Testicular Damage, Male Vistar Rat.