

## بررسی آناتومی اسکلت اندام حرکتی قدامی و خلفی لاک‌پشت برکه‌ای خزر، *Mauremys caspica* (Gmelin, 1774) (Reptilia: Geomydidae) توسط توموگرافی کامپیوتری (سی‌تی‌اسکن): اطلس اندام حرکتی قدامی و خلفی لاک‌پشت برکه‌ای خزری

محمد سعید احراری خوافی<sup>۱</sup>، نوشین نجفی تیره<sup>۲</sup>، بنفشه زینلی رفسنجانی<sup>۳\*</sup>، معصومه ناظری<sup>۴</sup> و امین ابوالحسنی فروغی<sup>۵</sup>

<sup>۱</sup> ایران، شیراز، دانشگاه شیراز، دانشکده دامپزشکی، گروه علوم درمانگاهی

<sup>۲</sup> ایران، شیراز، دانشگاه شیراز، دانشکده دامپزشکی، گروه بهداشت خوراک دام

<sup>۳</sup> ایران، شیراز، دانشگاه علوم پزشکی شیراز، مرکز تحقیقات تصویربرداری پزشکی

<sup>۴</sup> ایران، شیراز، دانشگاه علوم پزشکی شیراز، دانشکده پزشکی، مرکز تحقیقات نورولوژی بالینی، بیمارستان آموزشی نمازی، گروه نورولوژی

<sup>۵</sup> ایران، شیراز، دانشگاه علوم پزشکی شیراز، دانشکده پزشکی، بیمارستان آموزشی نمازی، گروه رادیولوژی

تاریخ دریافت: ۹۶/۱/۲۰ تاریخ پذیرش: ۹۶/۱۱/۱۶

### چکیده

آگاهی از آناتومی طبیعی بدن گونه‌های مختلف جانوران برای تشخیص موارد غیرطبیعی و بیماری‌ها الزامی است. به صورت سنتی اطلاعات آناتومی بر علوم و فنون تشریح تکیه دارد، اما امروزه این روش‌های سنتی تا حد زیادی توسط روش‌های جدیدی که در حیوانات زنده سریع، دقیق و غیرتهاجمی هستند مانند توموگرافی کامپیوتری (سی‌تی‌اسکن) و تصویربرداری تشدید مغناطیسی (ام آر آی) جایگزین شده‌اند. در مطالعه‌ی حاضر ساختارهای طبیعی استخوانی اندام حرکتی قدامی و خلفی لاک‌پشت برکه‌ای خزر توسط سی‌تی‌اسکن مورد تصویربرداری قرار گرفته است. به این منظور تعداد پنج عدد لاک‌پشت برکه‌ای خزر بالغ تهیه شد و توسط یک دستگاه سی‌تی‌اسکن ۱۶ برش مورد بررسی قرار گرفت. لاک‌پشت‌ها توسط کتامین ۱۰ درصد با دوز ۲۵ میلی-گرم/کیلوگرم و دیازپام با دوز ۱ میلی‌گرم/کیلوگرم وزن بدن به روش عضلانی بیهوش شدند. لاک‌پشت‌ها به صورت پشتی-شکمی حالت‌گیری شدند و تصاویر مقاطع عرضی به دست آمد. ساختار آناتومیک اندام حرکتی قدامی و خلفی این گونه لاک‌پشت شامل کمر بند شانه‌ای، بازو، ساعد، دست لگن، ران، ساق و کف پا و انگشتان به تفصیل شرح داده شده است.

**واژه‌های کلیدی:** لاک‌پشت برکه‌ای خزر، آناتومی، تصویربرداری، سی‌تی‌اسکن

\* نویسنده مسئول، تلفن: ۰۷۱۳۶۴۷۴۳۲۹، پست الکترونیکی: b.zeinali.r@gmail.com

### مقدمه

استان‌های شمالی، غربی و جنوب غربی دیده می‌شود (۱). لاک‌پشت در میان حیوان‌های خانگی یکی از کم در دسترس‌ترین و آرام‌ترین موجودات است. از میان گونه‌های مختلف، لاک‌پشت برکه‌ای خزر و لاک‌پشت اروپایی دو گونه‌ی متداول از لاک‌پشت‌هایی هستند که در ایران به عنوان حیوان خانگی مقبول هستند (شکل ۱). هرچه لاک‌پشت-

از جمله قدیمی‌ترین جانوران روی زمین می‌توان لاک‌پشتان (Chelonian) را نام برد که پیدایش آن‌ها به بیش از ۲۰۰ میلیون سال قبل برمی‌گردد (۱۰). گونه‌های مختلفی از لاک‌پشتان در ایران وجود دارد که گونه لاک‌پشت برکه‌ای خزر (*Mauremys caspica*) یکی از آن‌ها می‌باشد. این لاک‌پشت جزء تیره *Emydidae* می‌باشد و در

های بیشتری به‌عنوان حیوان خانگی پذیرفته شوند طبیعتاً مراجعه‌ی صاحبان آن‌ها به کلینیک‌های دامپزشکی نیز بیشتر می‌شود.



شکل ۱- لاک‌پشت برکه‌ای اروپایی (*Emys orbicularis*) (سمت راست) و لاک‌پشت برکه‌ای خزری (*Mauremys caspica*) (سمت چپ)

لاک‌پشت دارای دو لاک استخوانی در پشت و شکم است که به ترتیب *carapas* و *plastron* نامیده می‌شوند. این ساختارهای استخوانی، اندام حرکتی و سایر اندام‌های حیاتی را در برمی‌گیرد. بنابراین، این اندام‌ها برخلاف بقیه‌ی حیوانات خانگی با روش‌های معمول قابل‌دسترس نیستند. در دسترس نبودن اندام‌های لاک‌پشت موجب می‌شود، روش‌های تصویربرداری تشخیصی از ملزومات معاینه‌ی کامل این جاندار باشد. از طرف دیگر لازمه‌ی به‌کارگیری روش‌های تصویربرداری تشخیصی آگاهی از آناتومی طبیعی و نماهای طبیعی رادیولوژیک بدن لاک‌پشت در روش‌های تصویربرداری می‌باشد (۲ و ۹).

لاک‌پشت برکه‌ای خزر، *M. caspica*، معمولاً به رنگ قهوه‌ای زیتونی یا سبز زیتونی دیده می‌شود و طول آن تا ۲۳ سانتی‌متر هم گزارش شده است (۳). این لاک‌پشت در استان‌های شمالی، غربی و جنوب غرب کشور دیده می‌شود. مناطقی که وجود این لاک‌پشت در آن‌ها گزارش شده‌اند عبارتند از: گیلان، مازندران، آذربایجان شرقی و غربی، کردستان، کرمانشاه، ایلام، خوزستان، لرستان و فارس (۴). باوجود اینکه امروزه لاک‌پشت برکه‌ای خزر به‌عنوان حیوان خانگی پذیرفته شده و نگهداری می‌شود، اطلاعات چندانی از ویژگی‌های آناتومیک این گونه موجود نیست و لذا به دلیل عدم وجود اطلس آناتومی مرجع، بررسی تصاویر کلینیکی امکان‌پذیر نیست.

پیش‌ازاین مطالعاتی در خصوص بررسی آناتومی سایر گونه‌های لاک‌پشت مانند لاک‌پشت اروپایی، *Emys orbicularis* (شکل ۱)، انجام شده است (۷، ۱۱ و ۱۳). با توجه به اطلاعات موجود، تاکنون پژوهشی در زمینه‌ی ساختارهای استخوانی لاک‌پشت برکه‌ای خزر گزارش نشده است. هدف از مطالعه‌ی حاضر بررسی ساختار آناتومیک استخوان‌های اندام حرکتی قدامی و خلفی گونه‌ی *M. caspica* با استفاده از تکنیک سی‌تی‌اسکن می‌باشد.

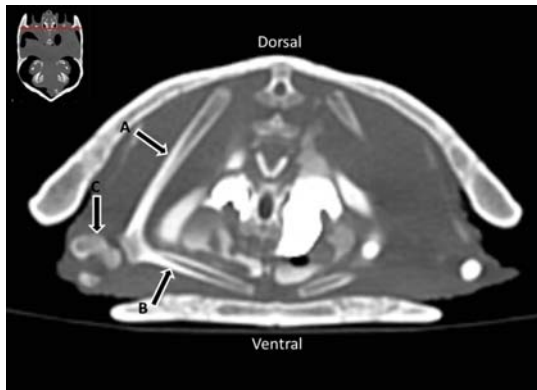
### مواد و روشها

دراین مطالعه پنج نمونه لاک‌پشت برکه‌ای خزری بالغ که از بخش بهداشت و بیماری‌های آبزیان دانشکده‌ی دامپزشکی دانشگاه شیراز تهیه شده بود، مورد استفاده قرار گرفت، لازم به ذکر است که این لاک‌پشت‌ها از برکه‌های اطراف شیراز به بخش آبزیان دانشکده دامپزشکی منتقل شده بودند. چهار عدد از این لاک‌پشت‌ها ماده و یکی نر بوده و متوسط طول قسمت شکمی لاک در آن‌ها ۱۷/۳ سانتی‌متر اندازه‌گیری شد. در انجام این مطالعه آیین‌نامه اخلاق زیستی دانشگاه شیراز به‌طور کامل رعایت شد. پس از اطمینان از سلامت لاک‌پشت‌ها، برای انجام سی‌تی‌اسکن به بخش رادیولوژی بیمارستان نمازی دانشگاه علوم پزشکی شیراز منتقل شدند و توسط دستگاه سی‌تی‌اسکن زیمنس ۱۶ برش مورد بررسی قرار گرفتند.

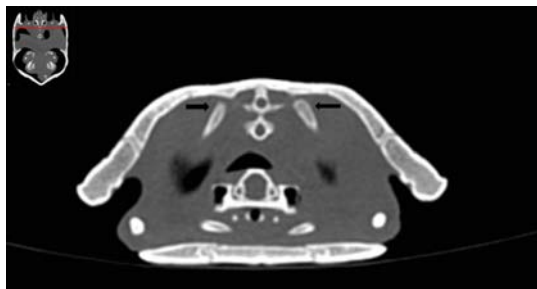
لاک‌پشت‌ها توسط کتامین ۱۰ درصد و با دوز ۲۵ میلی‌گرم/کیلوگرم و دیازپام با دوز ۱ میلی‌گرم/کیلوگرم به روش عضلانی بیهوش شدند و حالت‌گماری به‌صورت خوابیده به شکم درحالی‌که محور طولی بدن موازی با میز سی‌تی‌اسکن بود انجام شد (شکل ۲).

برای به دست آوردن بالاترین کیفیت نازک‌ترین مقاطع عرضی با ضخامت ۰/۶ میلی‌متر تهیه شد.

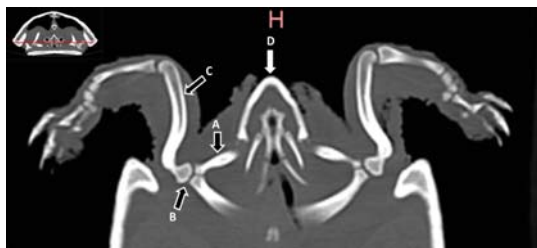در مقاطع کروئال یا عرضی بهتر دیده شود (شکل ۳ شکل ۳).  
(۵).



شکل ۳- A: مقطع عرضی در محل استخوان‌های کتف، B: آکرومیون، C: مفصل شانه) محل تهیه‌ی مقطع توسط خط قرمز در تصویر کوچک بالا سمت چپ مشخص شده است

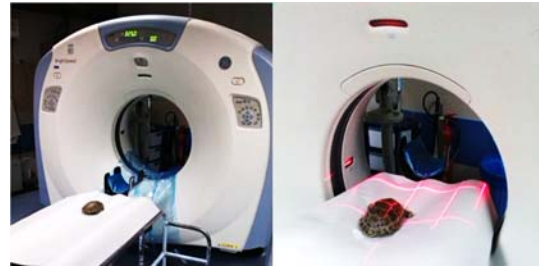

شکل ۴- محل اتصال کتف به لاک پشتی در مقطع عرضی. پیکان‌ها نشان‌دهنده‌ی قسمت فوقانی کتف هستند. محل تهیه‌ی مقطع توسط خط قرمز در تصویر کوچک بالا سمت چپ مشخص شده است



شکل ۵- نمایی از مفصل شانه در مقطع کروئال A: آکرومیون، B: مفصل شانه، C: بازو، D: آرواره‌ی پایین) محل تهیه‌ی مقطع توسط خط قرمز در تصویر کوچک بالا سمت چپ مشخص شده است

استخوان غرابی نیز از قسمت مفصل شانه شروع و در جهت خط میانی بدن قرار دارد اما شیب ملایمی در جهت



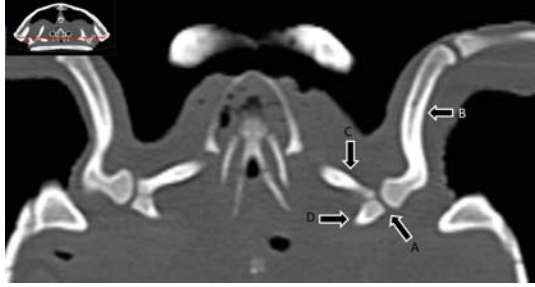شکل ۲- قرار گرفتن لاک پشت به صورت پشتی-شکمی و موازی با میز دستگاه سی‌تی‌اسکن

فاکتورهای تکنیکی مورد استفاده به این ترتیب انتخاب شدند: فواصل بازسازی ۱-۰/۵ میلی‌متر، فاکتور پیچ ۱، انرژی ۱۲۰ keV و جریان ۱۳۰ میلی‌آمپر. پس از بازسازی مقاطع ساژیتال و کروئال هر یک از استخوان‌های سیستم اسکلتی لاک پشت مورد بررسی قرار گرفت.

## نتایج

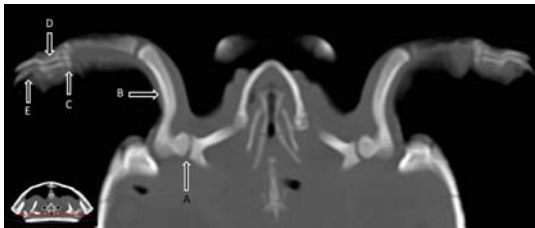
نتایج تصویربرداری قسمت قدامی: تمام استخوان‌ها در هر سه مقطع استاندارد قابل دیدن هستند، اما بسته به نحوه‌ی قرارگیری و زاویه‌ی آن‌ها نسبت به بدن، در بعضی مقاطع بهتر دیده می‌شوند و در بعضی مقاطع اطلاعات کمی از آن‌ها به دست می‌آید.

در لاک پشت برکه‌ای خزری، در ابتدای اندام حرکتی قدامی استخوان کتف (Scapula) همراه با زائده‌ی آکرومیون (Acromion Process) بلند و استخوان غرابی (Coracoid) وجود دارد. استخوان کتف با توجه به نحوه‌ی قرارگیری پشتی-شکمی و کمی مایل در مقطع عرضی بهتر و کامل‌تر دیده می‌شود (شکل ۳). استخوان کتف در قسمت پشتی به لاک متصل می‌شود و از آنجایی که جهت آن کاملاً پشتی-شکمی نیست بلکه کمی مایل است، برای دیدن محل اتصال کتف به لاک باید مقاطع کناری نیز بررسی شوند (شکل ۴). آکرومیون به صورت عرضی از مفصل شانه به سمت خط میانی بدن قرار دارد. از محل مفصل شانه به سمت خط میانی ممکن است آکرومیون شیبی به سمت قدامی یا شکمی نیز داشته باشد و به همین علت به ترتیب



شکل ۹- نمایی از مفصل شانه در مقطع کروئال (A: مفصل شانه، B: بازو، C: آکرومیون، D: استخوان غرابی) محل تهیهی مقطع توسط خط قرمز در تصویر کوچک بالا سمت چپ مشخص شده است

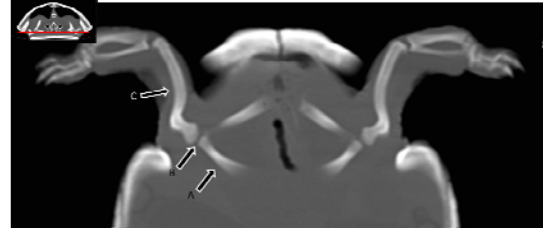
استخوان بازو معمولاً موازی با سطح زمین قرار می‌گیرد و به همین علت در مقطع کروئال بهتر دیده می‌شود (شکل ۱۰). مفصل آرنج نیز در ادامه استخوان بازو در مقطع کروئال به راحتی قابل دیدن است اما در مقطع عرضی نیز می‌توان تا حدی یکپارچگی مفصل را بررسی کرد (شکل ۱۱ شکل ۱۲). در ادامه‌ی مفصل آرنج گاهی استخوان‌های زند زیرین و زند زیرین در مقطع کروئال باهم قابل دیدن هستند و گاهی لازم است هرکدام را در مقاطع کروئال جداگانه‌ای بررسی کرد. در صورتی‌که استخوان‌های زند زیرین و زند زیرین موازی با مقطع عرضی قرار گرفته باشند در مقطع عرضی هم به صورت مجزا قابل دیدن هستند (شکل ۱۱ شکل ۱۳). بسته به زاویه‌ی قرارگرفتن دست‌ها مفصل میچ دست، قلم‌ها و انگشتان در مقاطع عرضی یا کروئال می‌توانند بررسی شوند. به علت زاویه‌دار بودن ناحیه‌ی میچ دست، قلم‌ها و انگشتان، همه‌ی آنها معمولاً باهم دیده نمی‌شوند و باید از مقاطع جانبی نیز استفاده کرد (شکل ۱۰ شکل ۱۱ شکل ۱۲ شکل ۱۴).



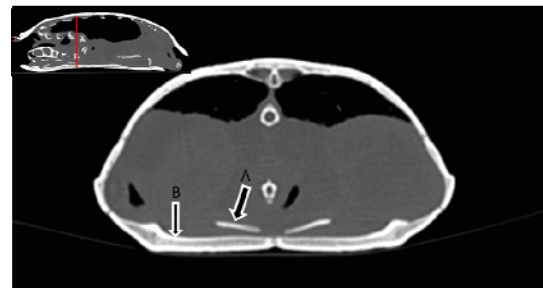
شکل ۱۰- نمایی از مفصل شانه، بازو و انگشتان در مقطع کروئال (A: مفصل شانه، B: بازو، C: میچ دست، D: استخوان‌های کف دست، E:

خلفی دارد و در مقطع کروئال بهتر دیده می‌شود. برای بررسی محل اتصال استخوان غرابی به لاک شکمی می‌توان از مقطع عرضی نیز استفاده کرد (شکل ۶ شکل ۷).

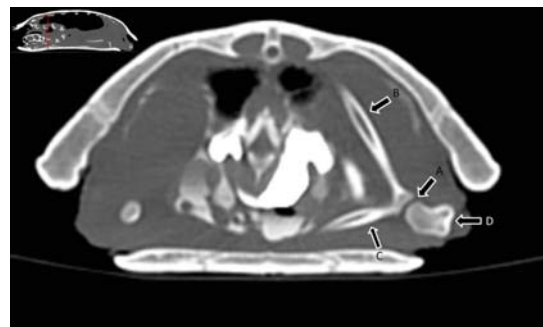
برای بررسی مفصل شانه می‌توان از مقاطع پشتی و عرضی استفاده کرد، اما مقطع پشتی بهتر می‌تواند یکپارچگی مفصل را نشان دهد (شکل ۸ شکل ۹)



شکل ۶- مقطع پشتی در محل مفصل شانه (A: استخوان غرابی، B: مفصل شانه، C: بازو) محل تهیهی مقطع توسط خط قرمز در تصویر کوچک بالا سمت چپ مشخص شده است

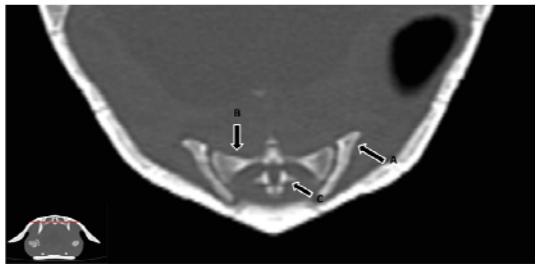


شکل ۷- محل اتصال استخوان غرابی به لاک شکمی در مقطع عرضی (A: انتهای استخوان غرابی، B: لاک شکمی) محل تهیهی مقطع توسط خط قرمز در تصویر کوچک بالا سمت چپ مشخص شده است

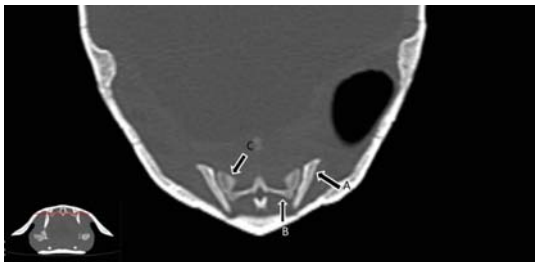


شکل ۸- نمایی از مفصل شانه در مقطع عرضی (A: مفصل شانه، B: کتف، C: آکرومیون، D: بازو) محل تهیهی مقطع توسط خط قرمز در تصویر کوچک بالا سمت چپ مشخص شده است

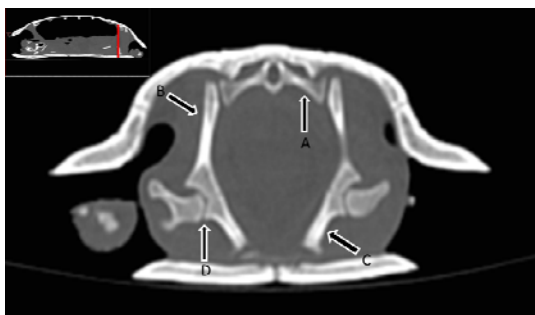
**نتایج تصویربرداری قسمت خلفی:** اندام خلفی که از مفصل ساکروایلیاک شروع می‌شود در مقاطع کرونال و عرضی قابل‌دیدن است. با بررسی مقاطع جانبی اتصال قسمت پشتی ایلیم با دو تا از مهره‌های ساکروم به‌خوبی دیده می‌شود (شکل ۱۵، ۱۶ و ۱۷). استخوان‌های ایلیم و ایسکیوم در مقاطع عرضی و طولی قابل‌دیدن هستند (شکل ۱۷ شکل ۱۸). استخوان پیویس در لاک‌پشت اندازه بزرگی دارد و در مقطع کرونال بهتر دیده می‌شود (۴).



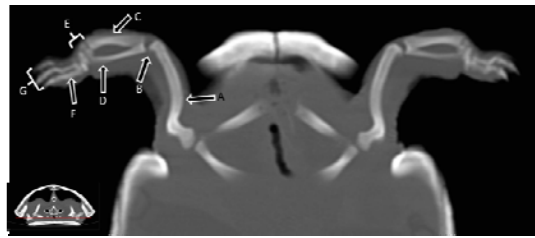
شکل ۱۵- مقطع کرونال در محل مفصل ساکروایلیاک (A: قسمت فوقانی ایلیم، B: مهره اول ساکروم، C: مهره دوم ساکروم) محل تهیه مقطع توسط خط قرمز در تصویر کوچک پایین سمت چپ مشخص شده است



شکل ۱۶- مقطع کرونال در محل مفصل ساکروایلیاک (A: قسمت فوقانی ایلیم، B: مهره دوم ساکروم، C: مهره اول ساکروم) محل تهیه مقطع توسط خط قرمز در تصویر کوچک پایین سمت چپ مشخص شده است

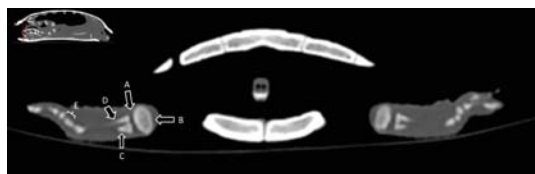

انگشتان) محل تهیه‌ی مقطع توسط خط قرمز در تصویر کوچک پایین سمت چپ مشخص شده است



شکل ۱۱- نمایی از محل بازو، مفصل آرنج، زند زیرین، زند زیرین و مچ دست در مقطع کرونال (A: بازو، B: مفصل آرنج، C: زند زیرین، D: زند زیرین، E: مچ دست، F: استخوان‌های کف دست، G:

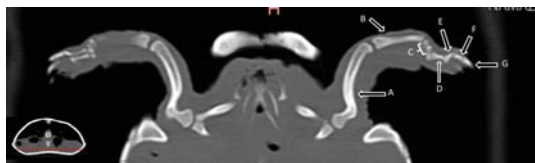
انگشتان) محل تهیه‌ی مقطع توسط خط قرمز در تصویر کوچک پایین سمت چپ مشخص شده است



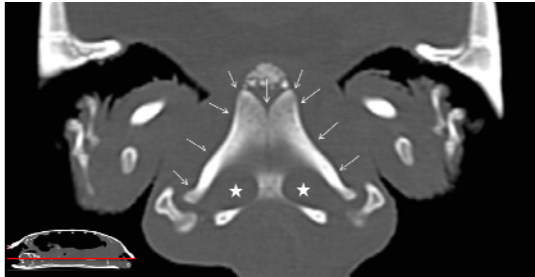
شکل ۱۲- نمایی از محل مفصل آرنج در مقطع عرضی (A: مفصل آرنج، B: بازو، C: زند زیرین، D: زند زیرین، E: مچ دست) محل تهیه‌ی مقطع توسط خط قرمز در تصویر کوچک بالا سمت چپ مشخص شده است



شکل ۱۳- مقطع عرضی دستها در محل قدامی لاک (پیکان نشان‌دهنده زند زیرین است) محل تهیه‌ی مقطع توسط خط قرمز در تصویر کوچک بالا سمت چپ مشخص شده است

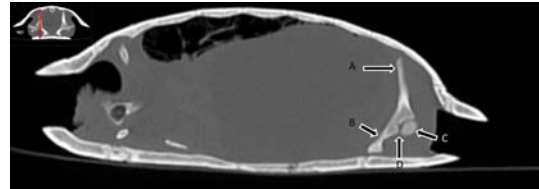


شکل ۱۴- نمای بازو و انگشتان در مقطع کرونال (A: بازو، B: زند زیرین، C: مچ دست، D: استخوان کف دست، E: بند اول انگشت، F: بند دوم انگشت، G: بند سوم انگشت) محل تهیه‌ی مقطع توسط خط قرمز در تصویر کوچک پایین سمت چپ مشخص شده است

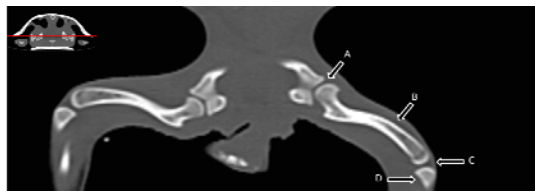


شکل ۱۷- مقطع عرضی در محل مفصل ساکروایلیاک و لگن (A): مهره اول ساکروم، (B): ایلیوم، (C): ایسکیوم، (D): مفصل لگنی-رانی) محل تهیه مقطع توسط خط قرمز در تصویر کوچک بالا سمت چپ مشخص شده است

شکل ۱۹- مقطع کرونال در محل کف لگن (پیکان‌های کوچک نشان‌دهنده پیویس و ستاره‌ها نشان‌دهنده سوراخ‌های اپراتور است) محل تهیه مقطع توسط خط قرمز در تصویر کوچک پایین سمت چپ مشخص شده است

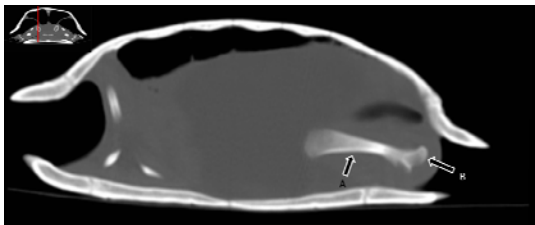


شکل ۱۸-مقطع طولی در محل مفصل لگنی-رانی (A): ایلیوم، (B): ایسکیوم، (C): ران، (D): مفصل لگنی-رانی) محل تهیه مقطع توسط خط قرمز در تصویر کوچک بالا سمت چپ مشخص شده است



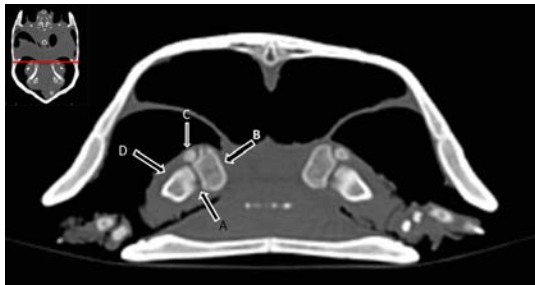
شکل ۲۰- مقطع کرونال در محل مفصل لگنی-رانی، ران و زانو (A): مفصل لگنی-رانی، (B): ران، (C): مفصل زانو، (D: درشت‌نی) محل تهیه مقطع توسط خط قرمز در تصویر کوچک بالا سمت چپ مشخص شده است

مفاصل رانی-لگنی در هر سه مقطع طولی، عرضی و کرونال قابل دیدن هستند. البته به نظر می‌رسد در مقطع طولی شانس به دست آوردن یک تصویر مناسب کمتر از بقیه مقاطع است (شکل ۱۶، ۱۷ و ۱۸). استخوان ران به علت موازی بودن با سطح زمین در مقطع کرونال به خوبی دیده می‌شود (شکل ۲۰). در صورتی که پاها جمع شده باشند و ران موازی با محور طولی بدن قرارگیرد در مقطع طولی نیز ممکن است ران به‌طور نسبتاً کامل دیده شود (شکل ۲۱). مفصل زانو در مقاطع کرونال و عرضی قابل بررسی هستند. در مقطع عرضی هر سه استخوان منتهی به مفصل زانو به خوبی دیده می‌شوند (شکل ۲۰، شکل ۲۲).




شکل ۲۱- مقطع طولی در محل استخوان ران (A): ران، (B: سر ران در محل مفصل لگنی-رانی) محل تهیه مقطع توسط خط قرمز در تصویر کوچک بالا سمت چپ مشخص شده است

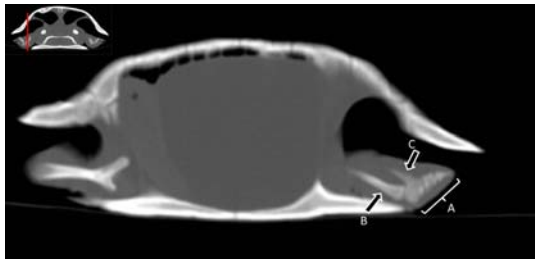
به علت زاویه‌دار بودن استخوان‌های درشت‌نی و نازک‌نی معمولاً باید قسمت‌های ابتدایی مرکزی و انتهایی آنها را در برش‌های جانبی مقاطع کرونال بررسی کرد و دیدن آنها به صورت یکپارچه گاهی ممکن نیست (شکل ۲۲، ۲۳ و ۲۴). استخوان‌های مفصل مچ پا، قلم و انگشتان در مقطع کرونال بهتر دیده می‌شوند البته برای بررسی کامل مفصل و دیدن همه استخوان‌های متاتارس و انگشتان باید مقاطع جانبی نیز بررسی شود. در بعضی موارد باتوجه به زاویه مفصل مچ پا ممکن است در مقطع طولی نیز مفصل مچ پا قابل بررسی باشد (شکل ۲۵، ۲۶ و ۲۷).



شکل ۲۲- مقطع عرضی در محل مفصل زانو (A): مفصل زانو، (B: ران، (C: نازک‌نی، (D: درشت‌نی) محل تهیه مقطع توسط خط قرمز در تصویر کوچک بالا سمت چپ مشخص شده است



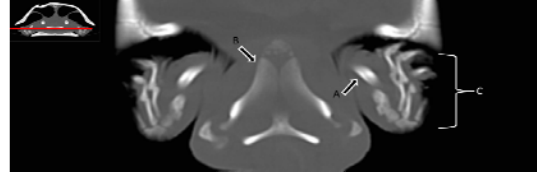
شکل ۲۳- مقطع کروئال در محل میانی استخوان درشت‌نی (A: میج پا، B: ناخچه قلم‌ها، C: انگشتان)



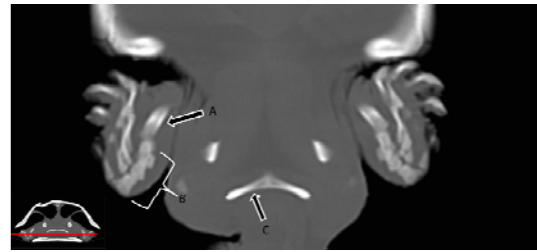
شکل ۲۴- مقطع طولی در محل میج پا (A: میج پا، B: درشت‌نی، C: نازک‌نی) محل تهیه مقطع توسط خط قرمز در تصویر کوچک بالا سمت چپ مشخص شده است

با توجه به این‌که امروزه گونه‌های مختلف لاک‌پشت نیز به‌عنوان یک حیوان خانگی در نظر گرفته می‌شوند و مراجعه‌ی صاحبان لاک‌پشت‌ها به کلینیک‌های دامپزشکی افزایش یافته است، لذا آگاهی از آناتومی بدن لاک‌پشت‌ها نیز حائز اهمیت شده است. در حال حاضر برای بررسی آناتومی طبیعی چندین روش وجود دارد شامل انجام کالبدشکافی، رادیوگرافی و سی‌تی‌اسکن.

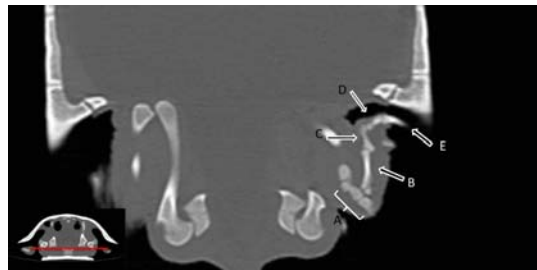
کالبدشکافی و مشاهده‌ی مستقیم اجزای بدن مستلزم کشتن حیوان می‌باشد که از لحاظ اخلاقی صحیح نیست، به‌ویژه در گونه‌های در حال انقراض (۵ و ۶) که به نفع زیست‌شناسی حفاظت نخواهد بود. همچنین در این روش به علت زنده



شکل ۲۵- مقطع کروئال در محل میج پا، قلم و انگشتان (A: میج پا، B: ناخچه میج پا، C: ناخچه قلم و انگشتان) محل تهیه مقطع توسط خط قرمز در تصویر کوچک بالا سمت چپ مشخص شده است



شکل ۲۶- مقطع کروئال در محل قسمت انتهایی استخوان درشت‌نی (A: قسمت انتهایی درشت‌نی، B: میج پا، C: ایسکیوم) محل تهیه مقطع توسط خط قرمز در تصویر کوچک پایین سمت چپ مشخص شده است



شکل ۲۷- مقطع کروئال در محل میج پا، قلم و انگشتان (A: میج پا، B: قلم، C: بند اول انگشت، D: بند دوم انگشت، E: بند سوم انگشت) محل تهیه مقطع توسط خط قرمز در تصویر کوچک پایین سمت چپ مشخص شده است

## بحث و نتیجه‌گیری

بررسی آناتومی نرمال گونه‌های مختلف برای شناسایی بهتر آن‌ها و توانایی تشخیص عوارض و بیماری‌ها لازم است.

در مطالعه‌ی حاضر با وجود کوچک بودن جثه‌ی بدن در این‌گونه لاک‌پشت تمام استخوان‌های بدن تا حد زیادی توسط سی‌تی‌اسکن قابل ارزیابی بود. بعضی مقاطع برای بررسی استخوان‌های خاصی ارجحیت داشتند و در بعضی مقاطع تمامی قسمت‌های یک استخوان به‌طور کامل قابل‌دیدن بود. تصاویر استخوان‌ها در سه مقطع مختلف عمود بر هم قابل‌بررسی است و وجود لاک که در رادیوگرافی باعث کاهش توانایی دیدن استخوان‌های داخلی لاک می‌شود در تصاویر سی‌تی‌اسکن مشکلی ایجاد نمی‌کند.

نتیجه‌ی نهایی اینکه با انجام سی‌تی‌اسکن در مقاطع مختلف اندام حرکتی قدامی لاک‌پشت خزری هم‌اکنون اطلس آناتومی نرمال از اندام حرکتی قدامی و خلفی این جانور به‌دست‌آمده که می‌تواند به‌عنوان مرجع مفیدی جهت مقایسه و تشخیص ناهنجاری‌ها مورد استفاده قرار بگیرد.

#### تقدیر و تشکر

بدین‌وسیله از بخش آبریان دانشکده دامپزشکی دانشگاه شیراز به خاطر در اختیار قراردادن لاک‌پشت‌های این مطالعه تشکر و قدردانی می‌شود.

نبودن جانور ساختارهای مشاهده‌شده ممکن است کاملاً با ساختارهای طبیعی موجود زنده تطابق نداشته باشد.

تهیه‌ی رادیوگراف از موجود زنده روش دیگری برای تعیین آناتومی طبیعی می‌باشد. از نقاط ضعف تهیه‌ی رادیوگراف از موجود زنده برای تعیین آناتومی طبیعی می‌توان عدم توانایی در نمایش مناسب بافت‌های نرم بدن و همپوشانی ساختارها به علت دوبعدی بودن تصویر را نام برد (۱۴).

سی‌تی‌اسکن یکی دیگر از روش‌های تصویربرداری با اشعه‌ی ایکس است. توانایی تفکیک اندام‌های بدن در این روش بسیار بالا بوده و با این روش می‌توان اندام‌های مختلف درون بدن را به‌صورت برش‌های نازک مشاهده کرد. سی‌تی‌اسکن برای بررسی بیماری‌های عروقی، مفاصل و استخوان‌ها و سایر اندام‌ها و تشخیص تومورها مفید است. همچنین برای بررسی روند درمان و تعیین موقعیت ناحیه‌ای که قرار است جراحی در آن صورت گیرد نیز ارزشمند می‌باشد. این تکنیک بدون نیاز به کشتن حیوان، و با رفع مشکل همپوشانی ساختارها در تصویر و همچنین توانایی تهیه‌ی تصاویر با وضوح و تضاد مناسب در بافت سخت و نرم برای نمایش آناتومی طبیعی، اولین انتخاب است (۸).

#### منابع

- Anderson, S. C., 1979. Synopsis of the turtles, crocodiles, and amphisbaenians of Iran..
- Carmel, B., 2004. Medicine and Surgery of Tortoises and Turtles, Australian Veterinary Journal. 82(8), 503 p.
- Firouz, E., 2005. The complete fauna of Iran: IB Tauris.
- Hojati, V., Gholi, k. H, Pashaeirad, S., Ebrahimi, M., 2005. An introduction to the biology of caspian pond turtle (*mauremys caspica caspica*) in golestan and mazandaran provinces of iran.
- Iranian student's news agency, 2017. Iran's turtles are threatened, ISNA.
- Iranian student's news agency, 2015. Warning against the extinction of the tortoises, ISNA.
- Kane, L. P., 2016. Investigating the epidemiology of *Terrapene herpesvirus 1* in freeranging eastern box turtle populations
- Lauridsen, H., Hansen, K., Wang, T., Agger, P., Andersen, J. L., Knudsen, P. S., and et al., 2011. Inside out: modern imaging techniques to reveal animal anatomy, PLoS One, 6(3), e17879 p.
- Mitchell, M., Tully Jr, T. N., 2008. Manual of exotic pet practice: Elsevier Health Sciences.
- O'Malley, B., 2005. Clinical anatomy and physiology of exotic species: WB Saunders Company.
- Oriá, A. P., Monção Silva, R. M., Pinna, M. H., Oliveira, A. V. D., Ferreira, P. R. B., Martins Filho, E. F., et al, 2015. Ophthalmic diagnostic tests in captive red-footed tortoises (*Chelonoidis*



- carbonaria) in Salvador, northeast Brazil, *Veterinary ophthalmology*, 18(s1), PP: 46-52.
- 12- Rothschild, B. M., Naples, V., 2015. Decompression syndrome and diving behavior in *Odontochelys*, the first turtle. *Acta Palaeontologica Polonica*, 60(1), PP: 163-7.
- 13- Spadola, F., Barillaro, G., Morici, M., Nocera, A., Knotek, Z., 2016. The practical use of computed tomography in evaluation of shell lesions in six loggerhead turtles (*Caretta caretta*). *Veterinarni Medicina*, 61(7), PP: 394-8.
- 14- Valente, A. L., Marco, I., Zamora, M. A., Parga, M. L., Lavín, S., Alegre, F., and et al, 2007. Radiographic features of the limbs of juvenile and subadult loggerhead sea turtles (*Caretta caretta*). *Canadian Journal of Veterinary Research*, 71(4), 305 p.

## Assessment of the front and posterior limbs of Caspian Pond Turtle, *Mauremys caspica* (Gmelin, 1774) (Reptilia: Geomydidae) using computed tomography (CT-scan): Atlas of the front limbs of Caspian Pond Turtle

Ahrari khavafi M.S.<sup>1</sup>, Najafi Tireh N.<sup>2</sup>, Zeynali Rafsanjani B.<sup>3</sup>, Nazeri M.<sup>4</sup> and Abolhasani Foroughi A.<sup>3,5</sup>

<sup>1</sup> Dept. of Clinical Science, Faculty of Veterinary, University of Shiraz, Shiraz, I.R. of Iran

<sup>2</sup> Dept. of Animal Feed Health, Veterinary, University of Shiraz, Shiraz, I.R. of Iran

<sup>3</sup> Medical Imaging Research Center, Shiraz University of Medical Science, Shiraz, I.R. of Iran

<sup>4</sup> Dept. of Neurology, Neurology Research Center of Namazi Educationl Hospital, Shiraz University of Medical Science, Shiraz, I.R. of Iran

<sup>5</sup> Dept. of Radiology, Namazi Educationl Hospital, Shiraz University of Medical Science, Shiraz, I.R. of Iran

### Abstract

Knowledge of the normal anatomy of various animal species is mandatory for the detection of abnormalities and diseases. Traditionally, the anatomy information obtained by autopsy, but now these information can be largely provided by new, fast, accurate and non-invasive techniques in live animals. Computed tomography (CT) and magnetic resonance imaging (MRI) are two common examples of these techniques. In this study, normal bone structure of the anterior and posterior limbs of Caspian Pond Turtle was assessed by CT scan imaging. Five adult specimens of Caspian Pond Turtle were included in this study and their anatomy were assessed using a 16-slice CT scans. Turtles were anesthetized by Ketamine 10% at a dose of 25 mg/kg and diazepam at a dose of 1 mg/kg body weight. Turtles were positioned and cross sectional images provided. The anatomical structure of the anterior and posterior limb of the Caspian Pond Turtle, including shoulder girdle, arm, forearm, hand, pelvic, femure, legs and fingers is explained.

**Key words:** Caspian Pond Turtle, *Mauremys caspica*, anatomy, imaging, CT scan