# اثرات حمایتی عصاره‌ی هیدرواتانولی میوه‌ی گیاه نسترن کوهی بر مسمومیت کبدی و کلیوی القاء شده با اتانول

سیامک یاری[1*]، رویا کرمیان[1]، روناک جراحی[1] و مجید رجبی[2]

[1] ایران، همدان، دانشگاه بوعلی سینا همدان، دانشکده علوم، گروه زیست شناسی

[2] ایران، تهران، دانشگاه آزاد اسلامی، واحد علوم و تحقیقات، گروه زیست شناسی

تاریخ دریافت: ۹۷/۹/۱۸ تاریخ پذیرش: ۹۷/۱۲/۱۸

## چکیده

مصرف اتانول منجر به ایجاد اختلال عملکردی و ساختاری در بسیاری از اندامها، از جمله کبد و کلیه می‌شود. استرس اکسیداتیو نقش مهمی در ایجاد اثرات تخریبی مصرف اتانول بر عهده دارد. گیاه نسترن کوهی به شکل گسترده ایی در طب سنتی ایرانی مورد استفاده قرار می‌گیرد. مطالعات نشان داده است که میوه‌ی این گیاه دارای اثرات ضد التهابی و ضد اکسیداتیوی قوی می‌باشد. هدف از این مطالعه، بررسی فعالیت حمایتی عصاره میوه‌ی نسترن کوهی برمسمومیت کبدی و کلیوی القا شده با اتانول در رَت‌ها، می‌باشد. در مطالعه‌ی حاضر، ۳۰ سر رَت نژاد ویستار به ۵ گروه و هر گروه شامل ۵ سر رَت تقسیم شدند که شامل: گروه کنترل، گروه اتانول (5 g. kg−1)، گروه اتانول+عصاره‌ی یک (200 mg. kg−1)، گروه اتانول+عصاره‌ی دو (400 mg. kg−1) و گروه عصاره‌ی تنها (400 mg. kg−1). بررسی هیستوپاتولوژیکی بافت کبدی و کلیوی با استفاده از رنگ‌آمیزی هماتوکسیلین و ائوزین انجام گرفت، علاوه بر این، اندازه‌گیری آسپارتات آمینوترانسفراز (AST)، آلانین آمینوترانسفراز (ALT)، آلکالین فسفاتاز (ALP) و سطح اوره (BUN) و کراتینین (Creatinine) سرم خون، انجام شد. بررسی‌های هیستولوژیکی نشان داد که اتانول اثرات مخربی بر بافت کبدی و کلیوی دارد. تیمار با دوزهای ۲۰۰ و ۴۰۰ میلی‌گرم به ازای هر کیلوگرم وزن بدن با عصاره، منجر به کاهش اثرات تخریبی ساختاری حاصل از مصرف اتانول شد. مصرف اتانول منجر به افزایش معنی‌داری در سطح سرمی AST، ALT، ALP و اوره و کراتینین شد. تیمار با غلظت‌های مختلف میوه‌ی نسترن کوهی همزمان با مصرف اتانول، به شکل معنی داری سطوح AST، ALT، ALP، اوره و کراتینین را کاهش می‌دهد. نتایج این مطالعه نشان داد که عصاره‌ی هیدرواتانولی میوه‌ی نسترن کوهی می‌تواند مارکرهای هیستولوژیکی و بیوشیمیایی نشان‌دهنده‌ی آسیب کبدی و کلیوی القاء شده توسط مصرف اتانول را بهبود دهد.

**واژه های کلیدی**: اتانول، مسمومیت کبدی، آسپارتات آمینوترانسفراز، آلانین آمینوترانسفراز.

* نویسنده مسئول، تلفن: ۰۹۱۲۶۷۷۹۵۳۳ ، پست الکترونیکی: s.yari@basu.ac.ir

## مقدمه

بیماری‌های مرتبط با مصرف الکل روز به روز در حال افزایش می‌باشد و گزارشات حاکی از آن است که مصرف الکل و عوارض ناشی از آن پنجمین عامل مرگ زودرس و ناتوانی را در جوامع بشری در سال‌های اخیر به خود اختصاص داده است (۲۷). کبد جایگاه اصلی متابولیسم الکل می‌باشد و در نتیجه اندام هدف اصلی برای آسیب‌های القاء شده با الکل می‌باشد. حساسیت کبد به مسمومیت القاء شده با الکل بواسطه‌ی دو عامل: - غلظت بالای الکل در خون ورید باب و -متابولیت‌های حاصل از متابولیسم اتانول در کبد می‌باشد. بیماری کبد الکلی ( Alcoholic Liver Disease)، طیفی از حالت‌های پاتولوژیکی شامل: استئاتوزیس (Steatosis) یا همان کبد چرب،

استئاتوهپاتیتیس (کبد چرب همراه با التهاب)، و در شرایط حادتر فیبروز و سیروز کبدی را شامل می‌شود (۵).

از سویی، مصرف الکل اثرات سوئی بر عملکرد و ساختار کلیه بر جای می‌گذارد. مطالعات کلینیکی نشان داده است که بین مصرف بالای الکل و همچنین آلبومینوریا که نشان دهنده‌ی آسیب کلیه‌ای است، رابطه مستقیم وجود دارد. البته در برخی مطالعات آماری و کلینیکال نیز ارتباط معنی-داری بین مصرف الکل و بیماری‌های کلیوی مشاهده نشده است (۳). از سوی دیگر مطالعات آزمایشگاهی نشان داده است که مصرف الکل علاوه بر مسمومیت کبدی بر سایر اندام‌های دیگر بدن شامل: سیستم قلبی-عروقی، سیستم تناسلی، سیستم عصبی و همچنین سیستم دفعی، آثار منفی و تخریبی برجای می‌گذارد (۴، ۸، ۹، ۲۴، ۲۶).

اثرات تخریبی مصرف الکل بر اندام‌ها و بافت‌های مختلف بدن با متابولیسم این ماده در بدن و فراورده‌های متابولیکی حاصل از آن مرتبط می‌باشد. کبد اندام اصلی متابولیزه کننده الکل در بدن می‌باشد و به واسطه همین امر بیشترین آسیب را نیز این اندام متحمل می‌شود. در واقع اکسیداسیون الکل در کبد منجر به تولید متابولیت‌های سمی و در نهایت افزایش رادیکال‌های ازاد در اندام‌های مختلف می‌گردد و استرس اکسیداتیو ایجاد شده در نتیجه‌ی متابولیسم الکل، منجر به تخریب مولکول‌های زیستی نظیر پروتئین‌ها، اسیدهای چرب و DNA می‌گردد و منجر به مرگ سلولی می‌شود (۴، ۶). از این رو یکی از مهمترین رویکردها جهت ممانعت از آسیب‌های ناشی از مصرف الکل، استفاده از آنتی‌اکسیدانتها می‌باشد. مطالعات قبلی نیز نشان داده‌است که مصرف ویتامین‌های مختلف و سایر مواد دارای خواص آنتی‌اکسیدانی، مانع از اثرات تخریبی ناشی از استرس اکسیداتیو حاصل از متابولیسم الکل می‌شود (۲۵ و ۲۸).

منابع گیاهی مختلف به واسطه داشتن مواد آنتی‌اکسیدانتی مختلف مانند فنل‌ها، فلاونوئیدها و ویتامین‌های مختلف می‌توانند به عنوان یک منبع مهم آنتی اکسیدانی جهت حمایت از بافتهای مختلف در برابر آسیب‌های ناشی از مصرف الکل مطرح باشند. مطالعات نشان داده است که موادی مانند کوئرستین، رزوراتول، جینسنوئیدها، اپی گالوگالکتچین گالات و ... همگی از مشتقات گیاهی هستند و می‌توانند نقش حمایتی در برابر استرس اکسیداتیو تولید شده توسط مصرف مزمن اتانول ایفا کنند (۱۵، ۱۶، ۱۷ و ۱۹).

گیاه نسترن کوهی (*Rosa canina*) یک گیاه درختچه ای به ارتفاع تقریبی ۳/۵ متر می باشد میوه های این گیاه به هنگام رسیدن قرمز رنگ می‌باشند (۱۸). این گیاه، یکی از گونه‌های متعلق به جنس رُز است که در اکثر مناطق اروپا ، آسیا ، خاورمیانه و آمریکای شمالی رویش دارد (۱۰). میوه‌ی نسترن کوهی دارای ترکیبات فعال بیولوژیکی شامل: قندها ،اسیدهای آلی، پکتین‌ها، ترکیبات فلاونوئیدی، تانن، اسیدهای چرب، ترکیبات کارتنوئیدی و ویتامین‌ها بخصوص ویتامین C می‌باشد (۲۱). همچنین مطالعات نشان داده است که این گیاه دارای اثرات ضد دیابتی، ضدالتهابی قوی می‌باشد (۷). لذا با توجه به مطالعات و بررسی‌های قبلی که نشانگر خواص آنتی‌اکسیدانی این گیاه می‌باشد، هدف از این مطالعه بررسی تاثیر حمایتی عصاره-ی میوه گیاه نسترن کوهی بر عملکرد و ساختار بافتی کبد و کلیه تیمار شده با الکل بود.

## مواد و روشها

**حیوانات آزمایشگاهی و طراحی آزمایش:** در این مطالعه تجربی، رَت نژاد ویستار با وزن تقریبی ۲۰۰ گرم استفاده شد. حیوانات در شرایط استاندارد از نظر دوره روشنایی-تاریکی، دما (۲۵ درجهٔ سانتی‌گراد)و رطوبت نگه‌داری شدند و دسترسی نامحدود به آب و غذا داشتند. موازین اخلاقی کار با حیوانات آزمایشگاهی که مورد تایید کمیته‌ی اخلاق گروه زیست شناسی دانشگاه بوعلی سینا همدان بود، هنگام کار با رَت‌ها رعایت شد. حیوانات آزمایشگاهی

به پنج گروه و هر گروه شامل ۶ سر رَت تقسیم شدند. گروه اول (کنترل): دریافت ۱ میلی‌لیتر آب مقطر، گروه دوم (اتانول): دریافت ۵گرم اتانول به ازای هر کیلوگرم وزن بدن، گروه سوم (اتانول + دوز پایین عصاره): دریافت هم زمان ۵ گرم اتانول به ازای هر کیلوگرم وزن بدن و ۲۰۰میلی‌گرم به ازای هر کیلوگرم وزن بدن از عصاره‌ی میوه‌ی نسترن کوهی، گروه چهارم (اتانول + دوز بالای عصاره): دریافت هم زمان ۵ گرم اتانول به ازای هر کیلوگرم وزن بدن و ۴۰۰ میلی گرم عصاره‌ی میوه‌ی نسترن کوهی به ازای هر کیلوگرم وزن بدن، گروه پنجم (عصاره‌ی تنها): دریافت ۴۰۰ میلی گرم عصاره‌ی میوه‌ی نسترن کوهی به ازای هر کیلوگرم وزن بدن. پس از طی شدن دورهٔ مطالعه (۳۰روز)، حیوانات با تزریق فنوبابیتورات کشته-شدند. کبد و کلیه‌ها بلافاصله خارج شدند و پس از شستشو، توزین شدند. کبد و کلیه‌های خارج شده پس از شستشو با سالین سرد به فرمالین بافری خنثی ۱۰ درصد منتقل شدند. همچنین خون رَت‌ها پس از بیهوشی، جمع-آوری شد و پس از جدا کردن سرم، نمونه‌ها به فریزر ۷۰- منتقل شدند تا برای سنجش میزان آنزیم‌های کبدی، اوره و کراتینین مورد استفاده قرار گیرند.

**تهیه‌ی عصاره گیاهی:** میوه‌ی گیاه نسترن کوهی از زیستگاه‌های طبیعی خود در استان آذربایجان‌شرقی در مهرماه سال ۱۳۹۶ جمع آوری شد. بخش گوشتی میوه‌ی نسترن کوهی از هسته‌ها جدا شدند و توسط آسیاب برقی آسیاب شدند. استخراج عصاره از ۲۵ گرم پودر خشک گیاه توسط ۳۰۰ میلی‌لیتر اتانول ۷۰ درصد و به‌وسیله دستگاه استخراج کننده سوکسله به‌مدت ۶ ساعت انجام شد. به‌منظور حذف ذرات ریز عصاره از کاغذ صافی وات من استفاده شد. سپس عصاره‌ها تا زمان استفاده، داخل فریزر (۲۰- درجهٔ سانتی‌گراد) نگهداری شدند.

**بررسی‌های هیستولوژیکی:** کلیه‌های متعلق به گروه های مختلف پس از خارج نمودن از بدن حیوانات مورد مطالعه، به فرمالین خنثی شده بافری ۱۰ درصد منتقل شدند. پس از گذشت ۲۴ ساعت نمونه‌ها با استفاده از محلول‌های اتانولی با درجات صعودی آبگیری شدند و پس از شفاف سازی، با استفاده از پارافین، نمونه‌ها قالب‌گیری شدند. در ادامه، برش‌هایی با ضخامت ۵ میکرومتر از نمونه های بافتی با استفاده از میکروتوم تهیه شد و سپس برش های تهیه شده پارافین زدایی شد و با استفاده از رنگ های هماتوکسین و ائوزین، رنگ آمیزی شدند و با استفاده از میکروسکوپ نوری (زایس) بررسی شدند و عکس برداری از بخش های مورد مطالعه صورت گرفت.

پارامتر های زیر در برش‌های بافت کلیه گروه‌های مختلف مورد بررسی قرار گرفت که شامل موارد زیر هستند:

۱. نکروزتوبولی، ۲. اتساع لوله های توبولی، ۳. ارتشاح سلول های التهابی، ۴. فیبروز بافت بینابینی، ۵. ناهنجاری‌های مورفولوژیکی گلومرولها.

**سنجش آنزیم‌های کبدی ALT و AST و همچنین فاکتورهای عملکردی کلیه شامل اوره و کراتینین موجود در سرم:** میزان آنزیم‌های کبدی و میزان اوره و کراتینین سرم خون رَت‌های متعلق به گروه‌های مختلف تیماری با استفاده از کیت تشخیصی مورد نظر سنجش شد.

**آنالیز آماری:** داده‌های بدست آمده از سنجش آنزیم‌های کبدی و میزان اوره و کراتینین ، با استفاده از نرم‌افزار SPSS و با روش Tukey's post hoc مورد ارزیابی قرار گرفت و نمودارها با استفاده از نرم‌افزار Excel رسم شد.

## نتایج

**بررسی فعالیت ALT و AST در سرم خون گروه‌های مختلف:** بررسی میزان فعالیت این دو آنزیم کبدی نشان داد که سطح هر دو آنزیم در گروه تیمار با اتانول افزایش می-یابد (شکل۱ و ۲). در گروه تیمار همزمان اتانول و عصاره-ی میوه‌ی نسترن کوهی با دوز ۲۰۰ میلی‌گرم به ازای هر

کیلوگرم وزن بدن و دوز ۴۰۰، سطح این دوآنزیم کبدی را به میزان معنی‌داری کاهش داد (شکل های ۱ و ۲).

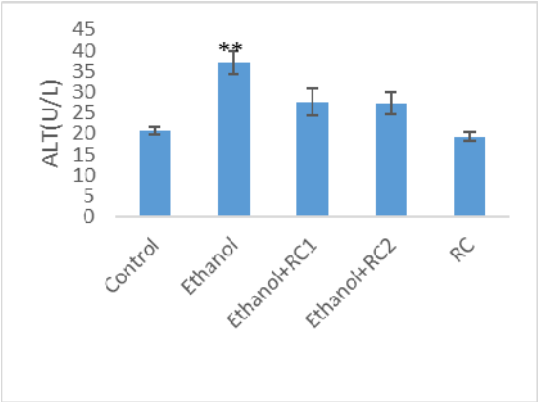


شکل ۱- مقایسه میانگین سطح آنزیم ALT در سرم گروه‌های مختلف تیماری (***: p<01 )

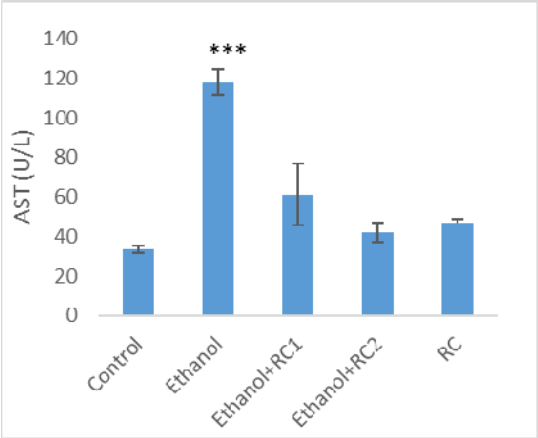


شکل ۲- مقایسه میانگین سطح آنزیم AST در سرم گروه های مختلف تیماری (***: p<01 )

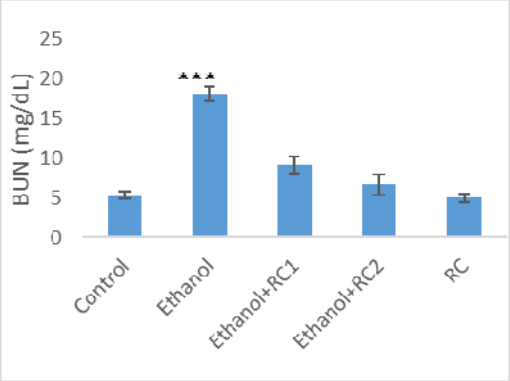


شکل ۳- مقایسه میانگین سطح اوره در سرم گروه‌های مختلف (p<0.001:***)

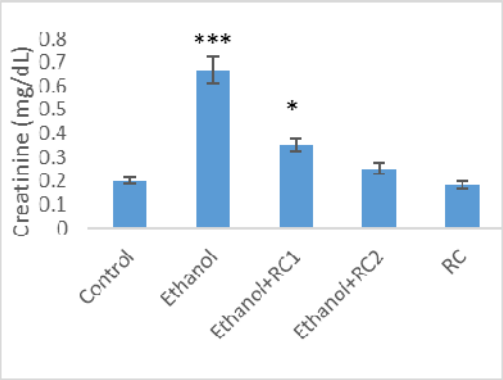


شکل ۴- مقایسه میانگین سطح کراتینین سرم گروه‌های مختلف (p<0.001:*** و p<0.05 :*)

**بررسی تغییرات میزان اوره و کراتینین سرم رَت‌های متعلق به گروههای مختلف:** نتایج اندازه‌گیری میزان اوره و کراتینین موجود در سرم خون در رَت‌های متعلق به گروه‌های مختلف نشان داد که میزان اوره و کراتینین درگروه تیمار با اتانول به مدت ۳۰ روز با دوز ۵ گرم به ازای هر کیلو گرم وزن بدن، به شکل معنی داری (p<۰/۰۰۱) نسبت به گروه کنترل افزایش پیدا کرد (شکل های ۳ و ۴).

در گروه تیمار همزمان با اتانول و عصاره‌ی میوه‌ی نسترن کوهی با دوز ۲۰۰ و ۴۰۰ میلی‌گرم، شاهد کاهش سطح اوره و کراتینین سرم خون هستیم. زمانی که رَت‌ها فقط با عصاره‌ی نسترن کوهی با دوز ۴۰۰ میلی گرم به ازای هر کیلو گرم وزن بدن تیمار شدند، سطح اوره و کراتینین سرم خون در حدود میزان آن در گروه کنترل می‌باشد (شکل ۳ و ۴).

**نتایج بررسی‌های هیستولوژیکی:** کلیه های تیمار شده با اتانول تغییرات پاتولوژیکی زیادی را نشان داد. همانطوریکه در شکل B ۵ مشاهده می‌شود شاهد هیپرتروفی در گلومرول‌ها، دیلاتاسیون توبول‌ها و همچنین ریزش اپیتلیوم توبول‌ها و ارتشاح سلول‌های التهابی هستیم. در گروه کنترل کلیه ساختار بافتی نرمال داشت (شکلA ۵). تیمار با دوز ۲۰۰ و ۴۰۰ میلی‌گرم عصاره مانع از اثرات

تخریبی پاتولوژیکی القا شده با اتانول شد (شکل C ۵و D ۵). همچنین مطالعه حاضر نشان داد که تیمار با عصاره میوه‌ی نسترن کوهی به تنهایی و با دوز ۴۰۰ میلی‌گرم به ازای هر کیلوگرم وزن بدن، تاثیر منفی بر ساختار بافت شناختی کلیه برجای نگذاشت (شکل E ).

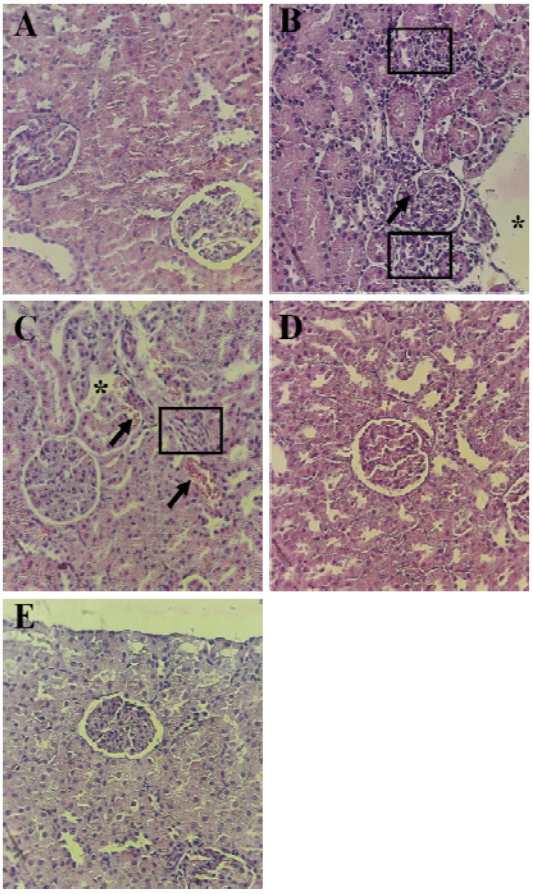


شکل ۵: میکروگراف برش‌های بافتی کلیه در گروه‌های مختلف. A. گروه کنترل، B. گروه اتانول، C. گروه تیمار همزمان با اتانول و عصاره با دوز پایین (۲۰۰ میلی‌گرم به ازای هر کیلوگرم وزن بدن)، D. گروه تیمار همزمان با اتانول و عصاره با دوز بالا (۴۰۰ میلی‌گرم به ازای هر کیلوگرم وزن بدن)، E. گروه تیمار با عصاره تنها (۴۰۰ میلی‌گرم به ازای هر کیلوگرم وزن بدن). پیکان سیاهرنگ stasis بافت بینابینی و بر روی گلومرولها، کادر مستطیل سیاهرنگ: ارتشاح سلول-های التهابی، رنگ آمیزی H&E و بزرگنمایی تصاویر ۴۰۰X می‌باشد.

## بحث و نتیجه گیری

این مطالعه جهت بررسی تاثیرات مصرف اتانول به شکل مزمن بر روی ساختار و عملکرد دو اندام اصلی و حیاتی بدن یعنی کبد و کلیه، که نقش مهمی در سمیت زدایی و متابولیزه کردن مواد گزنوبیوتیک مختلف دارند، صورت گرفت. همچنین در این مطالعه نقش حمایتی عصاره‌ی هیدرواتانولی میوه‌ی گیاه نسترن کوهی بر ساختار و عملکرد این دو اندام که در معرض اتانول نیز بودند، انجام گرفت.

ما در این مطالعه عملکرد کبد را با محاسبه‌ی میزان فعالیت دو آنزیم مهم کبدی یعنی ALT و AST، در گروه‌های مختلف تیماری مورد ارزیابی و مقایسه قرار دادیم. همچنین کلیه متعلق به گروه‌های مختلف را نیز از نظر عملکردی با مقایسه‌ی میزان اوره و کراتینین موجود در سرم خون مورد بررسی قرار دادیم. همچنین هر دو اندام ذکر شده را از نظر بافت‌شناختی و پارامترهای مهم پاتولوژیکی بررسی کردیم.

همانطوریکه در شکل ۱ مشاهده می‌شود سطح دو آنزیم ALT و AST که میزان این دو آنزیم در سرم خون، نشان-دهنده‌ی نحوه‌ی عملکرد کبد هستند، در گروه اتانول افزایش یافته است. اتانول بواسطه‌ی نقش مهمی که در مسمومیت کبدی دارد باعث تغییراتی در میزان این دو مارکر می‌گردد. افزایش سطح این دو آنزیم نشان دهنده ایجاد آسیب‌های کبدی می‌باشد. در این مطالعه مشخص شد که میزان این دو ماده در گروه تیمار همزمان عصاره‌ی نسترن کوهی و اتانول به میزان قابل توجهی نسبت به گروه اتانول، کاهش یافت. این کاهش معنی‌دار در هر دو دوز عصاره‌ی میوه‌ی نسترن کوهی قابل مشاهده بود (شکل ۱). مطالعات قبلی نشان داده‌اند که افزایش سطح دو مارکر آنزیمی کبدی در سیستم گردش خون بواسطه‌ی آسیب وارده به غشای هپاتوسیت‌ها می‌باشد. آسیب‌های وارده به غشای این سلول‌ها موجب نشت آنزیم‌های مهمی مانند ALT و AST به سیستم گردش خون می‌شوند. این آسیب‌ها بواسطه‌ی تاثیر رادیکال‌های آزاد تولید شده در

حین متابولیسم اتانول در بدن می‌باشند. این رادیکال‌های آزاد با تاثیر بر غشای پلاسمایی هپاتوسیت‌ها جامعیت غشای پلاسمایی هپاتوسیت‌ها را از بین می‌برند و در نهایت باعث القای مرگ سلولی در هپاتوسیت‌ها می‌شوند (۲۳).

یکی از معمول‌ترین تغییرات پاتولوژیکی ایجاد شده در بافت کبدی به هنگام مصرف الکل، شکل گیری استئاتوزیس یا به عبارت دیگر انباشت چربی در بافت کبدی که به علت انباشت چربی در هپاتوسیت‌ها به شکل میکرووزیکولار و ماکرووزیکولار می‌باشد (۲۳). مطالعات نشان داده است که مصرف الکل به چند روش می‌تواند منجر به انباشت چربی در بافت کبد گردد. یکی از دلایل این انباشت چربی، غلظت بالای الکل در بافت کبدی است و از آنجاییکه بیشترین میزان اکسیداسیون الکل در کبد صورت می‌گیرد و این فرآیند مانع از بتا اکسیداسیون اسیدهای چرب در کبد می‌شود. همچنین متابولیسم اتانول در کبد منجر به استریفیکاسیون اسیدهای چرب می‌شود و در نتیجه به طور کلی منجر به انباشت چربی می‌گردد (۱۴). علاوه بر نقشی که متابولیسم اتانول در انباشت چربی دارد، اتانول از طریق افزایش بیان ژن‌های دخیل در تولید سیتوکین‌های التهابی، منجر به واکنش‌های التهابی در بافت کبد می‌گردد (۲۲). مشاهدات نشان داده‌اند که سیتوکین-های التهابی می‌توانند باعث آزاد شدن اسیدهای چرب (۱۲)، سنتز اسیدهای چرب جدید (۱۳)، و ممانعت از بتا اکسیداسیون اسیدهای چرب شوند و در نتیجه به طور کلی منجر به افزایش انباشت چربی در بافت کبدی می‌گردند. تیمار با دوز ۲۰۰ و ۴۰۰ میلی گرم به ازای هر کیلوگرم وزن بدن، منجر به کاهش تعداد میکرووزیکولهای هپاتوسیت‌ها می‌گردد. علت این کاهش را می‌توان به حضور عوامل آنتی‌اکسیدانی مختلف نظیر آلفا-توکوفرول، و بخصوص حضور ویتامین C با غلظت بالا دانست. همچنین یکی دیگر از علل تاثیرات ضد انباشت چربی را می‌توان بواسطه‌ی خواص ضدالتهابی عصاره‌ی میوه‌ی نسترن کوهی دانست (۱۱). مطالعات نشان داده است که گیاهن دارویی مختلف دیگر نیز خواص ضد التهابی زیادی را در مواجهه با استرس اکسیداتیو مدلهای مختلف جانوری نشان می‌دهند (۱، ۲)

همچنین در این مطالعه، تاثیر مصرف مزمن اتانول با دوز ۵ گرم به ازای هر کیلوگرم وزن بدن، بر عملکرد و ساختار هیستولوژیکی کلیه مورد بررسی قرار گرفت. همانطوریکه در شکل ۷ مشاهده می‌شود، میزان اوره و کراتینین موجود در سرم خون رَت‌های تیمار شده با اتانول به میزانی معنی-دار نسبت به سطح این دو فاکتور در گروه کنترل افزایش یافت. مطالعات قبلی نیز نشان داده‌اند که تیمار با اتانول می‌تواند منجر به افزایش سطح اوره و کراتینین در سرم رَت‌های تیمار شده شود (۱۱ ،۲۰) در واقع یکی از دلایل افزایش سطح اوره و کراتینین در سرم خون موجود، کاهش سرعت فیلتراسیون گلومرولی ( Glomerular Filtration Rate=GFR)، می‌باشد که این کاهش میزان فیلتراسیون گلومرولی می‌تواند به واسطه‌ی انسداد توبول‌های نفرونی به وسیله‌ی سلول‌های ریزش یافته‌ی اپیتلیوم توبول‌ها باشد (۲۰) که در نتیجه‌ی افزایش فشار هیدرواستاتیکی موجود در کپسول بومن، منجر به کاهش فیلتراسیون گلومرولی می‌شود. شواهد هیستولوژیکی نیز در تایید این استنباط نشان داد که در کلیه‌ی رَت‌های تیمار شده با اتانول، ریزش سلول‌های اپیتلیوم لوله‌های نزدیک به میزان گسترده‌ایی در برش‌های بافتی قابل مشاهده است. همانطوریکه در شکل های۳ و ۴ مشاهده می‌شود، میزان اوره و کراتینین در نتیجه تیمار با دوزهای مختلف عصاره‌ی میوه‌ی نسترن کوهی، به میزان قابل توجهی کاهش یافت. نتایج حاصل از این مطالعه نشان داد که مصرف مزمن اتانول با دوز فوق-الذکر می‌تواند آثار منفی مشخصی را هم از نظر عملکردی و هم از نظر ساختاری بر دو اندام مهم بدن یعنی کبد و کلیه برجای بگذارد. همچنین نتایج این مطالعه نشان داد که تیمار همزمان حیوانات آزمایشگاهی با عصاره‌ی میوه‌ی گیاه نسترن کوهی می‌تواند باعث بهبود عملکرد و ساختار

بافتی هر دو اندام گردد. لذا استفاده از مشتقات میوه‌ی این گیاه می‌تواند کبد و کلیه را در برابر آسیب‌های اکسیداتیو ناشی از مصرف اتانول حمایت کند. البته تحقیقات بیشتر جهت بررسی دقیق هر یک از مشتقات موجود در عصاره‌ی میوه‌ی این گیاه بر روی مدل‌های مختلف آزمایشگاهی مورد نیاز است.

**سپاسگزاری**

بدینوسیله از مساعدت مالی معاونت پژوهشی دانشگاه بوعلی سینا در انجام این پروژه کمال تشکر و قدردانی به عمل می‌آید.

## منابع

۱. دادخواه، ا.، فاطمی، ف.، نائیج، ص.، دینی، س.، خلج، ق.، فدایی منفرد، م.، ۱۳۹۵، بررسی اثر محافظتی اسانس گلپر (*Heracleum Persicum*) در مسمومیت حاد کبدی ناشی از استامینوفن در موشهای نژاد ویستار، مجله پژوهش‌های جانوری، دوره ۲۹، شماره ۳، ۳۰۶-۲۹۲.

۲. کاروی، ع.، شاهانی پور، ک.، منجمی، ر.،۱۳۹۶، مقایسه اثر آنتی اکسیدانی و سیتوتوکسیک عصاره های آبی و هیدروالکلی گیاه سداب(*Ruta graveolens*) بر رده سلولی سرطان پروستات(DU145)، مجله پژوهش‌های جانوری، دوره ۳۰، شماره ۳، ۳۴۵-۳۳۵.

1. Cheungpasitporn, W., Thongprayoon, C., Kittanamongkolchai, W., Brabec, B. A., O'Corragain, O. A., Edmonds, P. J., & Erickson, S. B. (2014). High alcohol consumption and the risk of renal damage: a systematic review and meta-analysis. QJM: An International Journal of Medicine, 108(7), 539-548.
2. Costin, B. N., & Miles, M. F. (2014). Molecular and neurologic responses to chronic alcohol use. In Handbook of clinical neurology (Vol. 125, pp. 157-171). Elsevier.
3. Crabb, D. W. (1999). Pathogenesis of alcoholic liver disease: newer mechanisms of injury. The Keio journal of medicine, 48(4), 184-188.
4. Das, S. K., Varadhan, S., Dhanya, L., Mukherjee, S., & Vasudevan, D. M. (2008). Effects of chronic ethanol exposure on renal function tests and oxidative stress in kidney. Indian Journal of Clinical Biochemistry, 23(4), 341-344.
5. Demir F, Özcan M: Chemical and technological properties of rose (Rosa canina L.) fruits grown wild in Turkey. J Food Eng 2001, 47:333–336.
6. Emanuele, M. A., & Emanuele, N. V. (1998). Alcohol's effects on male reproduction. Alcohol health and research world, 22, 195-201.
7. Epstein, M. (1997). Alcohol's impact on kidney function. Alcohol health and research world, 21, 84-91.
8. Ercisli S: Rose (Rosa spp.) germplasm resources of Turkey. Genet Resour Crop Eval 2005, 52:787–795.
9. Feingold, K. R., & Grunfeld, C. (1987). Tumor necrosis factor-alpha stimulates hepatic lipogenesis in the rat in vivo. The Journal of clinical investigation, 80(1), 184-190.
10. GRUNFELD, C., SOUED, M., ADI, S., MOSER, A. H., DINARELLO, C. A., & FEINGOLD, K. R. (1990). Evidence for two classes of cytokines that stimulate hepatic lipogenesis: relationships among tumor necrosis factor, interleukin-1 and interferon-alpha. Endocrinology, 127(1), 46-54.
11. Hardardottir, I., Doerrler, W., Feingold, K. R., & Grunfeld, C. (1992). Cytokines stimulate lipolysis and decrease lipoprotein lipase activity in cultured fat cells by a prostaglandin independent mechanism. Biochemical and biophysical research communications, 186(1), 237-243.
12. Ishak, K. G., Zimmerman, H. J., & Ray, M. B. (1991). Alcoholic liver disease: pathologic, pathogenetic and clinical aspects. Alcoholism: Clinical and Experimental Research, 15(1), 45-66.
13. Kasdallah-Grissa, A., Mornagui, B., Aouani, E., Hammami, M., Gharbi, N., Kamoun, A., & El-Fazaa, S. (2006). Protective effect of resveratrol on ethanol-induced lipid peroxidation in rats. Alcohol and Alcoholism, 41(3), 236-239.
14. Kaur, J., Shalini, S., & Bansal, M. P. (2010). Influence of vitamin E on alcohol-induced changes in antioxidant defenses in mice liver. Toxicology mechanisms and methods, 20(2), 82-89.

15. Kaviarasan, S., Sundarapandiyan, R., & Anuradha, C. V. (2008). Epigallocatechin gallate, a green tea phytochemical, attenuates alcohol-induced hepatic protein and lipid damage. Toxicology mechanisms and methods, 18(8), 645-652.

16. Li, J. P., Gao, Y., Chu, S. F., Zhang, Z., Xia, C. Y., Mou, Z., & Chen, N. H. (2014). Nrf2 pathway activation contributes to anti-fibrosis effects of ginsenoside Rg1 in a rat model of alcohol-and CCl 4-induced hepatic fibrosis. Acta Pharmacologica Sinica, 35(8), 1031.

17. Molina, M. F., Sanchez-Reus, I., Iglesias, I., & Benedi, J. (2003). Quercetin, a flavonoid antioxidant, prevents and protects against ethanol-induced oxidative stress in mouse liver. Biological and Pharmaceutical Bulletin, 26(10), 1398-1402.

18. Nachiappan, V., Curtiss, D., Corkey, B. E., & Kilpatrick, L. (1994). Cytokines inhibit fatty acid oxidation in isolated rat hepatocytes: synergy among TNF, IL-6, and IL-1. Shock (Augusta, Ga.), 1(2), 123-129.

19. Nilsson O: Rosa. In Flora of Turkey and the East Aegean Islands. 4th edition. Edited by Davis PH. Edinburgh: Edinburgh University Press; 1997:106–128.

20. Ontko, J. A. (1973). Effects of ethanol on the metabolism of free fatty acids in isolated liver cells. Journal of lipid research, 14(1), 78-86.

21. Orhan N, Aslan M, Hosbas S, Deliorman O: Antidiabetic effect and antioxidant potential of Rosa canina fruits. Phcog Mag 2009, 5:309–315.

22. Piano, M. R. (2017). Alcohol's effects on the cardiovascular system. Alcohol research: current reviews, 38(2), 219.

23. Silva, C. S., Monteiro, T. H., Simões-Ambrósio, L. M., Sunaga, D. Y., Cardoso, J. F., Furtado, K. S., & Vannucchi, H. (2013). Effects of α-tocopherol supplementation on liver of rats chronically exposed to ethanol. Lifestyle Genomics, 6(3), 125-136.

24. Van Thiel, D. H., Williams Jr, W. D., Gavaler, J. S., Little, J. M., Estes, L. W., & Rabin, B. S. (1977). Ethanol—its nephrotoxic effect in the rat. The American journal of pathology, 89(1), 67.

25. World Health Organization, & World Health Organization. Management of Substance Abuse Unit. (2014). Global status report on alcohol and health, 2014. World Health Organization.

26. Wu, D., & Cederbaum, A. I. (2003). Alcohol, oxidative stress, and free radical damage. Alcohol Research and Health, 27, 277-284.

# Protective effects of *Rosa canina* L. hydroethanolic fruit extract on ethanol induced hepatotoxicity and nephrotoxicity

**Yari S.[1], Karamian R.[1], Jarahi R.[1] and Rajabi M.[2]**

[1] **Dept. of Biology, Faculty of Science, Bu-Ali Sina University, Hamedan, I.R. of Iran.**

[2] **Dept. of Biology, Tehran Science and Research Branch, Islamic Azad University, Tehran, I.R. of Iran.**

## Abstract

Ethanol consumption causes functional and structural impairment of several organs including liver and kidney. Oxidative stress play key role in the damaging effects of ethanol consumption. *Rosa canina* L. (RC) widely used in Iranian traditional medicine and have anti-oxidative and anti-inflammatory effects in many disease models. The aim of this study was to assess the protective activity of ethanol extract of RC in ethanol-induced hepatotoxicity in rats. In our study, 30 male Wistar rats were divided into 5 groups: control, ethanol (5 g. kg−1), ethanol (5 g. kg−1) + RC1 (200 mg. kg−1), ethanol (5 g. kg−1) + RC2 (400 mg. kg−1) group and RC (400 mg. kg−1). Histopathological evaluation of hepatic and renal tissues with H&E staining were performed. Additionally, serum aspartate aminotransferase (AST), alanine aminotransferase (ALT), alkaline phosphatase (ALP), blood urea nitrogen (BUN) and creatinine levels were assessed. Histological evaluation show that Ethanol consumption had disruptive effects on hepatic and renal tissues. Treatment with 200 and 400 mg/kg B.W of RC extract ameliorated the damaging effects of ethanol consumption. Moreover, decreased levels of AST, ALT, ALP, BUN and creatinine in serum of ethanol treated rats, were evident. Levels of ALT, AST, ALP, BUN and creatinine in serum. Results of this study showed that hydroethanolic extract of RC fruit can improve histopathological and biochemical markers of ethanol induced damages on liver and kidney.

**Key words:** Ethanol, Hepatotoxicity, Alanine aminotransferase, Aspartate aminotransferase.