

## اثر مهار رسپتور mu اپیوئیدی در هسته میانی - شکمی هیپوتالاموس بر کیست‌زایی تخمدانی القا شده با مورفین در موش بزرگ آزمایشگاهی



صدیقه زارعی<sup>۱</sup>، منیژه کرمی<sup>۱\*</sup>، محمدرضا جلالی ندوشن<sup>۲</sup>، شیما کاکاوند<sup>۱</sup> و مینا غفاری<sup>۱</sup>

<sup>۱</sup> ایران، تهران، دانشگاه شاهد، دانشکده علوم پایه، گروه زیست‌شناسی

<sup>۲</sup> ایران، تهران، دانشگاه شاهد، دانشکده پزشکی، گروه پاتولوژی

### چکیده

مورفین اثرات نامطلوبی بر دستگاه تولیدمثلی مادینه دارد. این پژوهش اثرات تداخلی  $MgSO_4$  و نالوکسان را در هسته میانی شکمی هیپوتالاموس (VMH) موش بزرگ آزمایشگاهی (رت) با تخمدان‌های پلی‌کیستیک (القا شده با مورفین) بررسی می‌نماید. ۸۰ سر موش ماده (۲۵۰-۲۰۰ گرم) تحت شرایط استاندارد نگهداری و با دستگاه استروئاوکس (در مختصات  $AP: -1/92$ ،  $V: 9$  و  $L: 0/5$ ) جراحی شدند و بعد از بهبود، تحت ریز تزریق مورفین (۰/۱ تا ۰/۴ میکروگرم/رت) و مقدم بر آن، نالوکسان هیدروکلراید (۰/۴-۰/۱ میکروگرم/رت) و نیز  $MgSO_4$  (۵-۱ میکروگرم/رت) مقدم بر نالوکسان داخل VMH قرار گرفتند. گروه کنترل سالین ۱ میکرولیتر/رت، داخل VMH دریافت کرد. سه روز پس از آزمایش، نمونه‌های رحم، تخمدان و مغز جمع‌آوری شدند و با رنگ‌آمیزی هماتوکسیلین-ائوزین مورد مطالعه هیستوپاتولوژیک قرار گرفتند. یافته‌ها نشان داد که دریافت مورفین به‌صورت داخل VMH نسبت به گروه کنترل باعث پیدایش منظره پلی‌کیستیک در تخمدان‌ها می‌شود. این عارضه با پیش تزریق نالوکسان برگردانده شد ولی با پیش تیمار منیزیم سولفات مقدم بر نالوکسان مجدداً بازگشت نشان داد. درحالی‌که منیزیم سولفات به تنهایی تأثیر معنی‌دار بر تخمدان نداشت. به‌علاوه اثر التهابی مورفین بر تخمدان و رحم با پیش تزریق نالوکسان برگشت ولی با مداخله منیزیم سولفات این امر نیز بی‌اثر شد. این مواد بر نورون‌های هسته VMH اثر معنی‌دار نداشتند. اثر مورفین با ایجاد ارتباط با گیرنده mu اپیوئیدی القا شده ولی مکانیسم انتقال سیگنال وابسته به کلسیم است.

**واژه‌های کلیدی:** مورفین، تخمدان پلی‌کیستیک، گیرنده mu اپیوئیدی،  $MgSO_4$ ، نالوکسان، VMH، موش بزرگ آزمایشگاهی

\* نویسنده مسئول، تلفن: ۰۲۱۵۱۲۱۲۲۴۳، پست الکترونیکی: [karami@shahed.ac.ir](mailto:karami@shahed.ac.ir)

### مقدمه

مواد مخدر از جمله مورفین اثرات نامطلوبی بر دستگاه تولیدمثلی مادینه دارند که از جمله بروز بی‌نظمی در سیکل قاعدگی و ایجاد کیست‌های فولیکولار در تخمدان را می‌توان نام برد. ناباروری عارضه اصلی در سندرم تخمدان پلی‌کیستیک (syndrome Polycystic ovary) است. PCOS یک اختلال دستگاه تولیدمثلی است که باعث

مورفین با فرمول شیمیایی  $C_{12}H_{19}NO_3$  یک داروی ضد درد از انواع مواد مخدر است که به‌طور طبیعی در تعدادی از گیاهان یافت می‌شود (۲۷). این ماده به‌طور مستقیم بر دستگاه عصبی مرکزی (Central nervous system) اثر می‌کند تا احساس درد را کاهش دهد (۲۸).

و در اندومتر انسان بیان شده‌اند (۱۵). از نظر ژنتیکی گیرنده  $\mu$  یکی از مهم‌ترین محل‌های اثر مواد مخدر در مغز است. گیرنده اپیوئید  $\mu$  در انسان جایگاه عمل برای بیشتر داروهای اپیوئید از قبیل مورفین، متادون و هروئین است (۳۱). حذف گیرنده‌های اپیوئیدی  $\mu$  باعث می‌شود موش‌ها به مورفین غیرحساس شوند (۱۹).

نالوکسان دارویی است که برای درمان تحمل اپیوئیدی (اور دوز مورفین یا هروئین) به کار می‌رود و تیمار هم‌زمان مورفین و دوز بسیار پائین نالوکسان، تحمل و وابستگی به مواد اپیوئیدی را کم می‌کند که این اثر به دلیل احتمال واکنش‌پذیری بسیار بالای نالوکسان با گیرنده  $\mu$  ( $\mu$ ) ایجاد می‌شود (مهارگر رقابتی است) (۳۲). یافته‌ها نشان می‌دهد که مورفین سبب تحریک پروتئین G متصل به همه انواع گیرنده‌های اپیوئیدی ( $\mu$ ،  $\kappa$  و  $\delta$ ) می‌شود. اما طبق یافته‌های قبلی گیرنده  $\mu$  در بروز پاسخ‌های رفتاری القا شده با مورفین بیشترین نقش را بر عهده دارد (۲۰).

منیزیم (Mg) یک بلوک‌کننده فیزیولوژیک کانال‌های کلسیم و یک آنتاگونیست غیررقابتی رسپتورهای NMDA است (۱۴). منیزیم یک تنظیم‌کننده پایه عبور کلسیم به داخل سلول و فعالیت کلسیم درون سلول است. منیزیم نقشی اساسی را در تنظیم اغلب عملکردهای سلول عهده دار است و ممکن است به‌عنوان آنتاگونیست فیزیولوژیک کلسیم عمل نماید (۲۵). با این همه مکانیسم اثر منیزیم به‌درستی شناخته نشده است اما تداخل اثر با کانال‌های کلسیمی و رسپتورهای NMDA نقش مهمی است که به آن نسبت داده شده است (۱۸). اثرات بهبود بخش نالوکسان بر دستگاه تولیدمثلی در مدل حیوانی که تحت تیمار با مورفین قرار داشته قبلاً گزارش شده است، ولی با توجه به بررسی انجام شده توسط این پژوهشگران در رابطه با چگونگی انتقال پیام تحت القای نالوکسان و دخالت مسیرهای وابسته به کلسیم گزارشی در دست نیست. هدف این پژوهش آن است که اثرات تداخلی  $MgSO_4$  (مهارکننده

ناباروری و مشکلات مختلف جسمی و روحی در بیمار مبتلا به PCOS می‌شود (۱۲). بر اساس اسناد دلیل این عارضه، سطح آندروژن بالا، ترشح نامنظم گنادوتروپین‌ها و عدم تخمک‌گذاری دوره‌ای است (۵). طبق شواهد قبلی مورفین چرخه تخمدان را مختل می‌کند و ممکن است باروری را کاهش دهد (۲۲). هسته میانی-شکمی هیپوتالاموس (Ventromedial hypothalamus) بخشی از هیپوتالاموس است که نقش مهمی را در رفتارهای جنسی بازی می‌کند (۲۶). در مطالعات قبلی این آزمایشگاه مشخص شده است که تزریق مورفین (۰/۴-۰/۱ میکروگرم) در هسته میانی-شکمی هیپوتالاموس (VMH) موش بزرگ آزمایشگاهی باعث ایجاد کیست‌های فولیکولی بزرگ با لایه سلولی گرانولوزای ضخیم یا کیست‌های فولیکولی بزرگ با تعداد سلول‌های گرانولوزای اندک می‌شود (۱۶). طبق این منبع نشان داده است که تخمدان موش‌های تحت تیمار با مورفین در مقایسه با نمونه شاهد، ویژگی‌های پلی‌کیستیک نشان می‌دهند. علاوه بر این، سلول‌های عصبی در VMH در اثر مورفین دچار صدمات و تخریب می‌شوند. براساس آن نتایج امکان دارد که تزریق مورفین به VMH باعث ناباروری شود. شاید علت این امر تخمدان پلی‌کیستیک یا اینکه آسیب نوروں VMH باشد (۱۶). دستگاه اپیوئیدی سه گیرنده اصلی  $\mu$  ( $\mu$ )،  $\kappa$  (کاپا) و  $\delta$  (دلتا) دارد که پپتیدهای اپیوئیدی درون‌زاد این گیرنده‌ها را فعال می‌کنند (۳۲). گیرنده‌های اپیوئیدی و پپتیدهای اپیوئیدی درون‌زاد در سراسر دستگاه عصبی مرکزی (CNS) و بافت‌های محیطی (Peripheral nervous system) توزیع شده‌اند و نقشی مهم در کنترل پاسخ‌های فیزیولوژیک مانند بی‌دردی، رفتار هیجانی، یادگیری، حافظه و تنظیم مدارهای پاداش بر عهده دارند (۳۲). مورفین عمدتاً با گیرنده  $\mu$  و  $\delta$  تعامل می‌کند (۳۳). گیرنده  $\mu$  نقش ویژه‌ای در ابعاد مختلف تولیدمثل زن دارد (گیرنده‌های اپیوئیدی به‌ویژه گیرنده  $\mu$  در بافت‌های تولیدمثلی، یعنی در سلول‌های گرانولوزا فولیکول تخمدان

روش تزریق داخل صفاقی بیهوش شدند. مختصات هسته میان‌ی-شکمی هیپوتالاموس براساس اطلس پاکسینوس به دست آمد. با استفاده از دستگاه استرنوتاکس آن‌ها در مختصات ۱/۹۲-، Anterior- Posterior: ۹، Ventral: ۰/۵ و Lateral: مورد جراحی قرار گرفتند. در محل مختصات هسته مورد نظر کانول راهنما توسط جراحی استرنوتاکسی نصب شد. این حیوانات پس از جراحی به مدت ۱ هفته مراقبت شدند تا بهبودی کامل حاصل گردد.

**تزریق دارو:** پس از یک هفته بهبودی، حیوانات مورد آزمایش به چند گروه تقسیم شدند. گروه کنترل که فقط یک بار یک میکرولیتر بر رت سالین را به صورت داخل مغزی درون هسته VMH دریافت کرد. دوز-گروه‌ها: گروه‌های تیمار با مورفین که تنها یک بار دارو را به صورت مستقیم (در دوزهای ۰/۱، ۰/۲، ۰/۳، و ۰/۴ میکروگرم بر رت) درون هسته VMH دریافت نمودند. گروه‌های تیمار با منیزیم سولفات تنها که فقط یک بار دارو را به صورت داخل مغزی (هسته VMH) در دوزهای ۱ و ۵ میکروگرم بر رت دریافت نمودند. گروه‌های تیمار با نالوکسان تنها که نالوکسان را با دوز ۰/۱ تا ۰/۴ میکروگرم بر رت فقط یک بار به صورت داخل مغزی (هسته VMH) دریافت کردند. گروه‌های تیمار با نالوکسان-مورفین که نالوکسان ۰/۱ تا ۰/۴ میکروگرم بر رت را مقدم بر مورفین با دوز ۰/۱ تا ۰/۴ میکروگرم بر رت به فاصله زمانی ۱۰ دقیقه دریافت کردند (این تزریق یک بار انجام شد). گروه‌های بعدی منیزیم سولفات ۱ و ۵ میکروگرم بر رت را مقدم بر مورفین با دوز ۰/۱ تا ۰/۴ میکروگرم بر رت به فاصله زمانی ۱۰ دقیقه دریافت کردند. این تزریق نیز یک بار انجام شد. گروه‌های تیمار با منیزیم سولفات ۱ و ۵ میکروگرم بر رت، به صورت پیش تزریق با نالوکسان ۰/۱ تا ۰/۴ میکروگرم بر رت و سپس تزریق ۰/۱ تا ۰/۴ میکروگرم بر رت مورفین هم وجود داشتند به این صورت که این گروه‌ها ابتدا منیزیم سولفات ۱ و ۵ میکروگرم بر رت را دریافت کردند، سپس به فاصله زمانی ۱۰ دقیقه بعد نالوکسان با دوزهای ۰/۱

مسیر انتقال سیگنال وابسته به کلسیم) و نالوکسان در رت‌های با تخمدان‌های پلی‌کیستیک القا شده با مورفین بررسی شود.

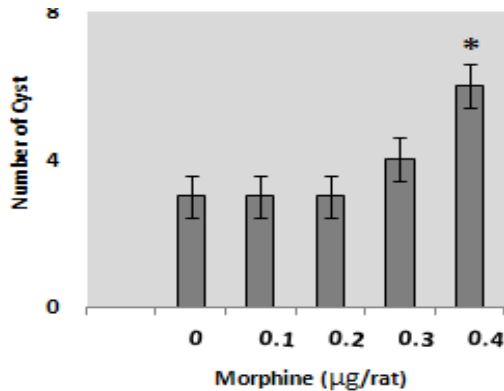
## مواد و روشها

**حیوانات:** در پژوهش حاضر از ۸۰ سر موش بزرگ آزمایشگاهی سفید ماده باکره نژاد ویستار در محدوده‌ی وزنی ۲۰۰ تا ۲۵۰ گرم استفاده شد. این حیوانات در شرایط استاندارد (۱۲ ساعت تاریکی و دمای  $21 \pm 3$  درجه سانتی‌گراد با آب و غذای کافی در قفس‌های PVC قابل اتوکلاو در گروه‌های ۲ تا ۴ تایی) در مرکز نگهداری و پرورش حیوانات آزمایشگاهی دانشگاه شاهد (از لحظه گرفتشان از شیر در کنار کلونی مولد) نگهداری و پس از بلوغ، بدون دسترسی حیوانات نر (ایزوله) وارد فاز دی‌استروس شدند. تمام پژوهش در فاز دی‌استروس صورت گرفت (طول فاز دی‌استروس ۴۸ ساعت است و جسم زرد در این مرحله از بین می‌رود. در این مرحله عمدتاً لنفوسیت‌های دارای هسته چند شکل (Polymorphonuclear) همراه با تعدادی سلول پوششی در سواپ مهلی مشاهده می‌شوند). تمام مراحل کار با حیوان مطابق اخلاق کار با حیوانات آزمایشگاهی بوده، توسط کمیته تحصیلات تکمیلی گروه مربوطه (کمیته اخلاق) مورد تصویب و تأیید قرار گرفته است (کد ۹۶-۳/۱۳).

**داروها:** مورفین سولفات از شرکت تماد (تهران، ایران) با مجوز رسمی از وزارت بهداشت خریداری شد. نالوکسان هیدروکلراید از شرکت تولید دارو (تهران، ایران) تهیه شد. کتامین و زایلازین از سازمان دامپزشکی ایران تهیه گردید. همتوکسیلین و اثوزین از شرکت Merck (آلمان) خریداری گردید. منیزیم سولفات از شرکت تولید دارو تهیه گردید.

**روش جراحی:** گروه‌های مورد آزمایش با کتامین (۱۰۰ میلی‌گرم/کیلوگرم) و زایلازین (۲۰ میلی‌گرم/کیلوگرم) به

کرد. براساس ANOVA مورفین پاسخی معنی‌دار داشته است ( $P < 0.05$ ) و براساس آنالیز تعقیبی با توکی *Tukey's post hoc* دوز ۰/۴ میکروگرم بر رت نسبت به کنترل در ایجاد کیست‌های تخمدان مؤثر بوده است ( $P < 0.05$ ). هم‌چنین ضخامت دیواره کیست‌ها الگوی کیست‌های تخمدان‌های پلی‌کیستیک را نشان داد. تخمدان موش‌های گروه کنترل، فولیکول‌هایی را در مراحل مختلف رشد نشان داد در حالی‌که از تعداد فولیکول‌های مذکور (در حال تکوین طبیعی و رسیده) در موش‌های تیمار شده با مورفین کاسته شد. نمودار ۱ این فرایند را نشان می‌دهد. شواهد پاتولوژی هم در ادامه آورده شده‌اند (شکل‌های ۱ و ۲).



نمودار ۱- مورفین در دوزهای ۰/۱، ۰/۲، ۰/۳ و ۰/۴ میکروگرم بر رت، یک بار در داخل هسته VMH تزریق شد، صفر گروه کنترل را نشان می‌دهد که یک میکرولیتر بر رت سالیان را دریافت نمود. داده‌ها براساس میانگین تعداد کیست‌ها و انحراف از معیار می‌باشند و اختلاف بین گروهی براساس آزمون متعاقب توکی ارائه شده است ( $P < 0.05$ ).

**تأثیر مورفین بر روی قطر تخمدان چپ و راست:** مورفین در دوزهای ۰/۱، ۰/۲، ۰/۳ و ۰/۴ میکروگرم بر رت، یک بار در داخل هسته VMH تزریق شد و گروه کنترل فقط یک بار یک میکرولیتر سالیان را داخل هسته VMH دریافت کرد. براساس ANOVA پاسخ معنی‌دار است ( $P < 0.05$ ) و براساس آنالیز تعقیبی با توکی *Tukey's post hoc* دوز ۰/۴ میکروگرم بر رت نسبت به کنترل در ایجاد التهاب تخمدانی مؤثر بوده است ( $P < 0.05$ ).

۰/۲، ۰/۳ و ۰/۴ میکروگرم بر رت را دریافت کردند و پس از آن بافاصله زمانی ۱۰ دقیقه مورفین با دوز ۰/۱ تا ۰/۴ میکروگرم بر رت را دریافت کردند. این تزریق‌ها نیز یک بار انجام شد. پس از اتمام آزمایشات حیوان تحت اور دوز داروهای بیهوشی با مکانیسم خواب راحت (یوتانازی) کشته و مورد جراحی واقع شدند: یک برش میانی در قسمت پایین شکم انجام شد و تخمدان‌ها و رحم خارج شدند و مورد بررسی بیومتریکی قرار گرفتند. سپس نمونه‌های تخمدان و رحم و مغز آن‌ها برای بررسی بافت‌شناسی در فرمالین ۱۰ درصد نگهداری شدند. پس از گذشت حداقل ۴۸ ساعت (بهترین زمان ۴۸ تا ۷۲ ساعت) بافت‌ها برای برش‌گیری و رنگ‌آمیزی آماده شدند.

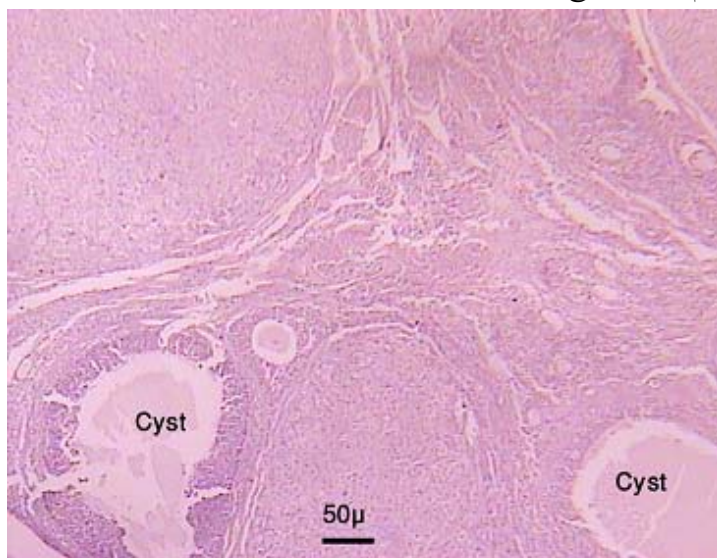
**رنگ‌آمیزی:** آماده‌سازی برش‌های بافتی (تخمدان‌ها، رحم و مغز) در مرکز پاتولوژی بیمارستان شهید مصطفی خمینی (ره) انجام شد. به کمک دستگاه میکروتوم از بافت‌های رحم و تخمدان، برش‌های ساجیتال و از بافت‌های مغز برش‌های کروئال به ضخامت ۳ µm تهیه شد و بر روی لام‌هایی که قبلاً با چسب آلومین آغشته شده بودند، قرار گرفت. لام‌ها درون سبد فلزی گذاشته شد و به ظروف رنگ‌آمیزی حاوی رنگ هماتوکسیلین-ائوزین انتقال پیدا کرد (پس از عبور از درجات مختلف الکل).

**روش‌های آنالیز آماری:** در این پژوهش نتایج به‌وسیله آنالیز واریانس (ANOVA) مورد تجزیه و تحلیل آماری واقع شد. برای بررسی‌های بیشتر در مورد تفاوت بین گروه‌ها از آزمون *Tukey's post hoc* استفاده گردید.  $P < 0.05$  نیز به‌عنوان معنی‌دار در نظر گرفته شد.

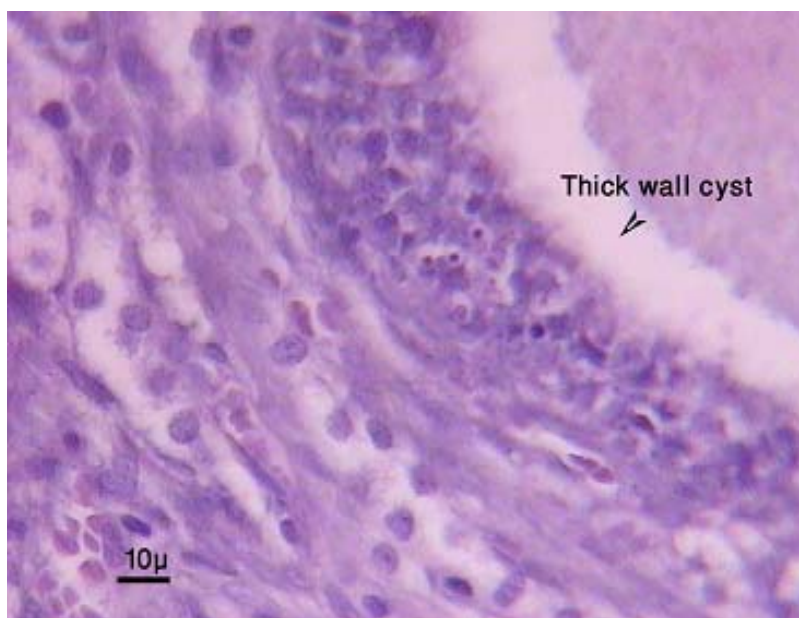
## نتایج

**پاسخ دوز مورفین بر کیست‌زایی تخمدان:** مورفین در دوزهای ۰/۱، ۰/۲، ۰/۳ و ۰/۴ میکروگرم بر رت، یک بار در داخل هسته VMH تزریق شد و گروه کنترل فقط یک میکرولیتر سالیان را یک بار داخل هسته VMH دریافت

\*). باعث افزایش قطر تخمدان‌های چپ و راست شده است. در دوز ۰/۴ میکروگرم بر رت پاسخ معنی‌دار کیست (افزایش قطر) تخمدانی می‌باشد ( $P < 0.05/0$ ).



شکل ۱- شواهد بافتی از تخمدان حیوان که مورفین را با دوز ۰/۴ میکروگرم بر رت، یک بار در هسته VMH دریافت کرد. وجود کیست‌های متعدد فولیکولی با دیواره ضخیم در سطح مقطعی میکروسکوپی حاکی از ساختار تخمدان پلی‌کیستیک می‌باشد.

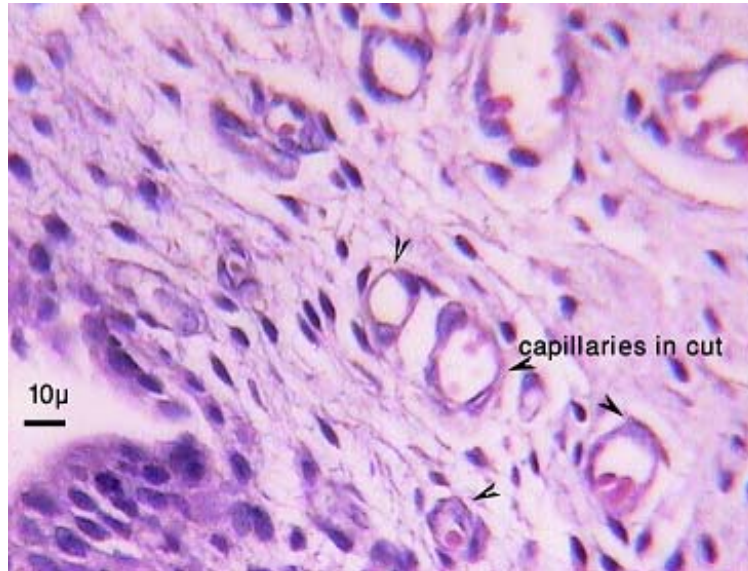


شکل ۲- کیست فولیکولی با دیواره ضخیم تحت بزرگنمایی بیشتر مربوط به حیوان دریافت‌کننده مورفین است که این ماده را یک بار تحت دوز ۰/۴ میکروگرم بر رت داخل VMH گرفته است.

تأثیر مورفین بر روی طول شاخ رحم چپ و راست: التهاب رحمی (منجر شده به کاهش نسبی طول) در هر دو رحم چپ و راست شده است. براساس ANOVA پاسخ معنی‌دار می‌باشد ( $P < 0.05/0$ ) و براساس آنالیز تعقیبی با هم‌چنین تزریق یک بار مورفین در دوزهای ۰/۱ تا ۰/۴ میکروگرم بر رت، در داخل هسته VMH، باعث ایجاد

رحمی هم تأثیر بر آنژیوژنز یا رگ‌زایی به‌عنوان نوعی فرآیند وابسته به عوامل التهابی مورد اشاره واقع شده است (شکل ۳).

توکی *Tukey's post hoc* مورفین در همه دوزها نسبت به کنترل در ایجاد التهاب رحمی (منجر شده به کاهش نسبی طول) مؤثر بوده است ( $P < 0.05/0$ ). در تصویر و مقطع

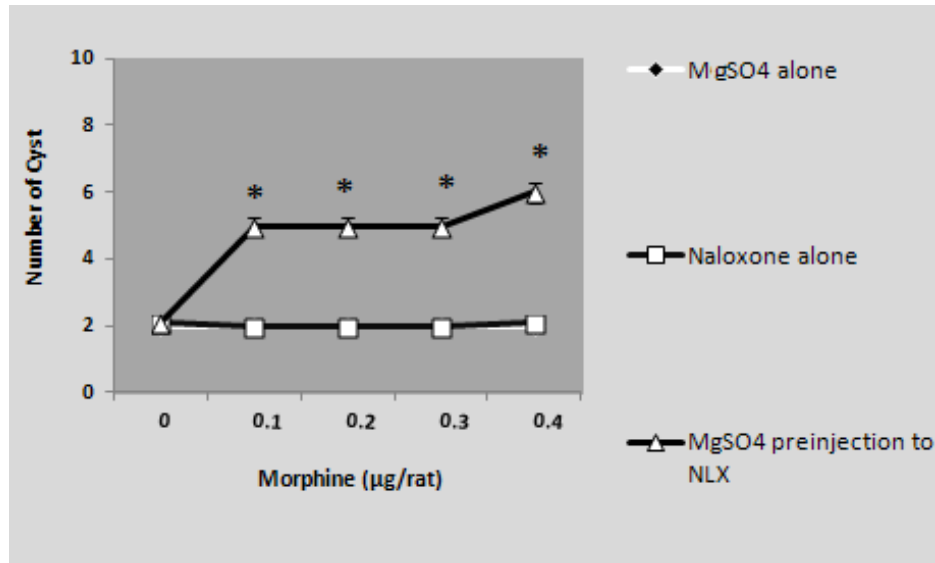


شکل ۳- بافت‌شناسی شاخ رحمی در موش‌های گروه تیمار شده با مورفین مورد نمایش است که با پیکان تأثیر مورفین بر آنژیوژنز یا رگ‌زایی به‌عنوان نوعی فرآیند وابسته به عوامل التهابی نشان داده شده است.

سولفات و نالوکسان هر دو به‌تنهایی مقدم بر مورفین (هر دوز) کیست‌زایی را بر می‌داشتند ولی در صورتی که منیزیم سولفات و نالوکسان هر دو به‌صورت پیش تزریق باهم استفاده می‌شدند اثر بهبودی نالوکسان در برطرف کردن کیست‌ها حذف می‌شد و کیست‌زایی اتفاق می‌افتد. نمودار ۲ این فرآیند را نشان می‌دهد. نیز تصاویر بافتی آورده شده است (شکل ۴). این مواد بر نوروئین‌های هسته VMH اثر معنی‌دار نداشتند.

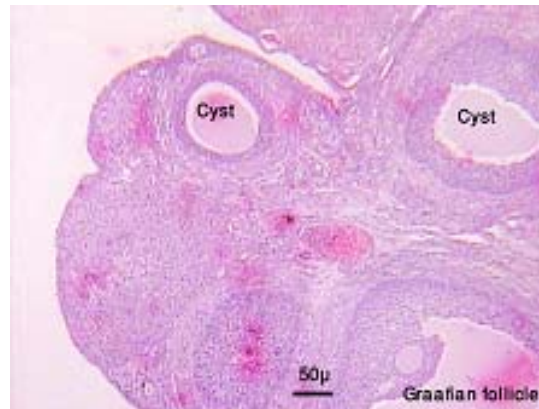**مقایسه قطر تخمدان‌ها در پیش تزریق منیزیم سولفات و نالوکسان و مورفین:** نالوکسان یک بار به‌تنهایی در دوزهای ۰/۱ تا ۰/۴ میکروگرم بر رت در داخل هسته VMH تزریق شد، تغییرات معنی‌دار در گروه آزمایشی نسبت به کنترل دیده نشد و تأثیری بر قطر تخمدان نسبت به گروه کنترل نداشته است.

**مقایسه ایجاد کیست در پیش تزریق منیزیم سولفات و نالوکسان و مورفین:** نالوکسان در دوزهای ۰/۱ تا ۰/۴ میکروگرم بر رت یک بار به‌تنهایی و نیز پیش تزریق با مورفین در داخل هسته VMH تزریق شد. فولیکول‌های گراف در برش‌های تخمدان این گروه‌ها به تعداد بیشتر از کیست مشاهده شد (اثرات بهبود کیست‌زایی به‌طور معنی‌دار). منیزیم سولفات ( $MgSO_4$ ) در دوزهای ۱ و ۵ میکروگرم بر رت یک بار به‌تنهایی و یا مقدم بر پیش تزریق نالوکسان مقدم بر مورفین داخل هسته VMH تزریق شد. گرچه این عامل به‌تنهایی اثر معنی‌دار بر کیست‌زایی نداشت در تقدم با تجویز نالوکسان باعث رفع اثرات بهبود بخش نالوکسان گردید. فاصله‌ی ۱۰ دقیقه در تزریقات تقدمی رعایت شد. تزریق آن‌ها جلوی هر دوز مورفین از دوز ۰/۱ تا ۰/۴ میکروگرم بر رت مورفین، سبب کاهش مؤثری در تعداد کیست‌های تخمدان شد. در واقع منیزیم



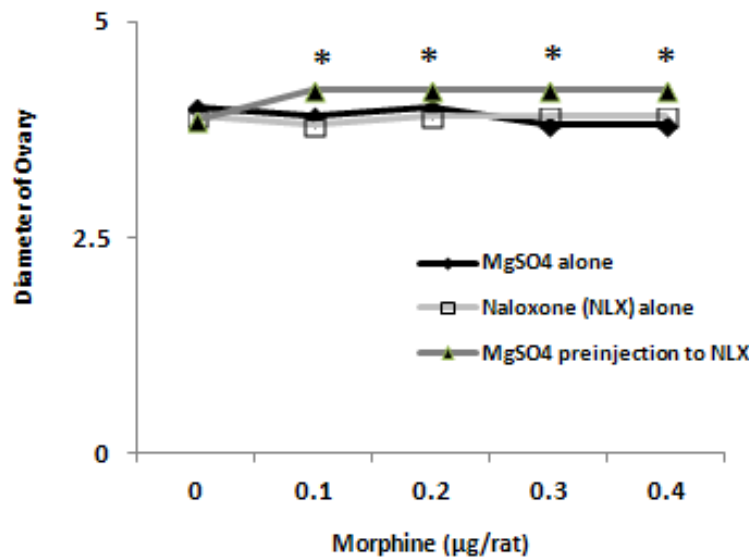
نمودار ۲- MgSO<sub>4</sub> (۱ و ۵ میکروگرم بر رت) و نالوکسان (۰/۱ تا ۰/۴ میکروگرم بر رت) هرکدام یک بار مقدم بر مورفین داخل هسته VMH تزریق شدند. منیزیم سولفات و نالوکسان هر دو به‌تنهایی مقدم بر مورفین (هر دوز) کیست‌زایی را بر می‌دارند. پیش‌تزریق MgSO<sub>4</sub> (۱ و ۵ میکروگرم بر رت) و نالوکسان (۰/۱ تا ۰/۴ میکروگرم بر رت) مقدم بر مورفین و سپس تزریق مورفین با دوزهای ۰/۱، ۰/۲، ۰/۳ و ۰/۴ میکروگرم بر رت انجام شد. در پیش‌تزریق منیزیم سولفات و نالوکسان اثر بهبودی نالوکسان در برطرف کردن کیست‌ها برگردانده می‌شد و کیست‌زایی اتفاق می‌افتد. ناحیه صفر گروه کنترل را نشان می‌دهد که یک میکرولیتر بر رت سالین را دریافت نمود. داده‌ها بر اساس میانگین و انحراف معیار می‌باشند. تفاوت‌های بین گروهی با آزمون تعقیبی توکی به دست آمده است ( $P < 0.05$ ).

نشد و تأثیری بر قطر تخمدان نسبت به گروه کنترل نداشته است. یک بار تزریق نالوکسان (۱۰ دقیقه قبل) در دوزهای (۰/۱ تا ۰/۴ میکروگرم بر رت) مقدم بر مورفین (۰/۱ تا ۰/۴ میکروگرم بر رت) درون هسته VMH، هم‌چنین یک بار تزریق منیزیم سولفات در دوزهای ۱ و ۵ میکروگرم بر رت (۱۰ دقیقه قبل) مقدم بر مورفین (۰/۱ تا ۰/۴ میکروگرم بر رت) درون هسته VMH، تغییرات معنی‌دار نسبت به گروه کنترل نداشته است. اما یک بار پیش‌تزریق منیزیم سولفات در دوزهای (۱ و ۵ میکروگرم بر رت) مقدم بر نالوکسان (۱۰ دقیقه قبل) با دوزهای (۰/۱ تا ۰/۴ میکروگرم بر رت) که آن نیز مقدم (۱۰ دقیقه قبل) بر مورفین (۰/۱ تا ۰/۴ میکروگرم بر رت) در داخل هسته VMH منجر به پاسخ معنی‌دار شد ( $P < 0.05$ ) و نشان داد که پیش‌تزریق منیزیم سولفات و نالوکسان قبل از مورفین باعث افزایش قطر تخمدان‌ها شده است. نمودار ۳ این فرایند را نشان می‌دهد.



شکل ۴- تخمدان موش‌های گروه‌های تیمار شده با پیش‌تزریق منیزیم سولفات و نالوکسان مقدم بر مورفین نشان داده شده است. تعداد کیست‌ها در سطح مقطعی میکروسکوپی حاکی از برگشت کیست‌زایی و رفع اثر بهبودی نالوکسان در برطرف کردن کیست‌زایی است.

منیزیم سولفات (MgSO<sub>4</sub>) یک بار به‌تنهایی در دوزهای ۱ و ۵ میکروگرم بر رت در داخل هسته VMH تزریق شد، تغییرات معنی‌دار در گروه آزمایشی نسبت به کنترل دیده

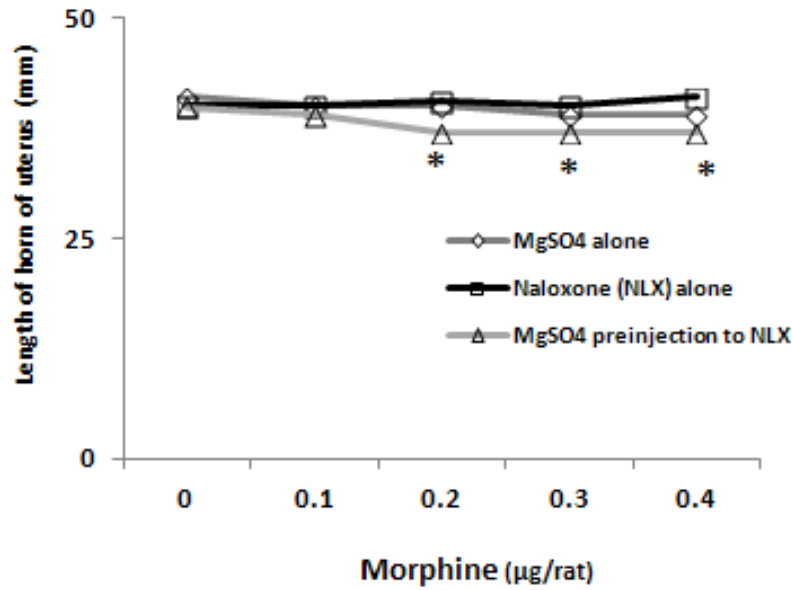


نمودار ۳-  $MgSO_4$  (۱ و ۵ میکروگرم بر رت) و نالوکسان (۰/۱ تا ۰/۴ میکروگرم بر رت) هرکدام یک بار مقدم بر مورفین داخل هسته VMH تزریق شدند. تغییرات معنی‌دار نسبت به گروه کنترل نداشته‌اند. پیش تزریق  $MgSO_4$  (۱ و ۵ میکروگرم بر رت) و نالوکسان (۰/۱ تا ۰/۴ میکروگرم بر رت) مقدم بر مورفین (دوزهای ۰/۱ تا ۰/۴ میکروگرم بر رت) نیز انجام شده است. ناحیه صفر گروه کنترل را نشان می‌دهد که یک میکرولیتر بر رت سالیان را دریافت نمود. داده‌ها بر اساس میانگین و انحراف معیار می‌باشند. اختلاف بین گروهی یافته‌ها نیز از نظر آماری معنی‌دار بود ( $P < 0.05$ ) و نشان داد که پیش تزریق منیزیم سولفات و نالوکسان قبل از مورفین باعث افزایش قطر تخمدان‌ها شده است.

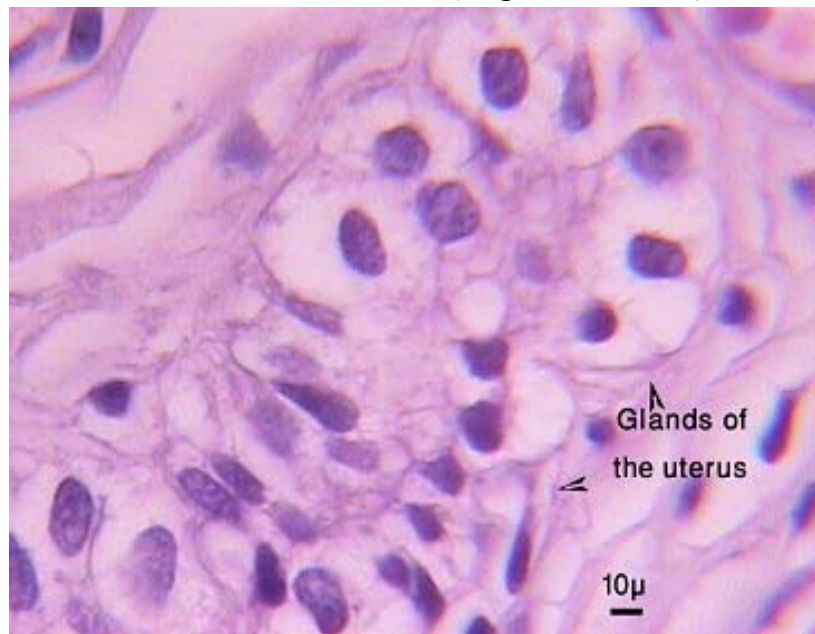
سولفات در دوزهای ۱ و ۵ میکروگرم بر رت (۱۰ دقیقه قبل) مقدم بر مورفین ۰/۱ تا ۰/۴ میکروگرم بر رت درون هسته VMH، تغییرات معنی‌دار در گروه‌های آزمایشی نسبت به کنترل ایجاد نکرده و تأثیری بر طول رحم نسبت به گروه کنترل نداشته است. اما پیش از تزریق منیزیم سولفات در دوزهای ۱ و ۵ میکروگرم بر رت در داخل هسته VMH مقدم بر نالوکسان (۱۰ دقیقه قبل) با دوزهای (۰/۱ تا ۰/۴ میکروگرم بر رت) که آن نیز مقدم (۱۰ دقیقه قبل) بر مورفین (۰/۱ تا ۰/۴ میکروگرم بر رت) تزریق گردید، منجر به پاسخ معنی‌دار شد ( $P < 0.05$ ) و کاهش طول رحم و افزایش قطر آن مشاهده گردید. نمودار ۴ این فرایند را نشان می‌دهد. ناحیه صفر نمودار گروه کنترل را نشان می‌دهد که یک میکرولیتر بر رت سالیان را دریافت نمود. البته تأثیر مثبت نالوکسان در افزایش غدد رحمی در شکل ۵ نمایش داده شده است.

مقایسه طول رحم در پیش تزریق منیزیم سولفات و نالوکسان و مورفین: نالوکسان در دوزهای ۰/۱ تا ۰/۴ میکروگرم بر رت به‌تنهایی در داخل هسته VMH تزریق شد. تغییرات معنی‌دار در گروه آزمایشی نسبت به کنترل دیده نشد و تأثیری بر طول رحم نسبت به گروه کنترل نداشته است. منیزیم سولفات ( $MgSO_4$ ) در دوزهای ۱ و ۵ میکروگرم بر رت به‌تنهایی در داخل هسته VMH تزریق شد. تغییرات معنی‌دار در گروه آزمایشی نسبت به کنترل دیده نشد و تأثیری بر طول رحم نسبت به گروه کنترل نداشته است. تزریق نالوکسان در دوزهای ۰/۱ تا ۰/۴ میکروگرم بر رت (به فاصله ۱۰ دقیقه قبل) مقدم بر مورفین ۰/۱ تا ۰/۴ میکروگرم بر رت که درون هسته VMH تزریق شده است، تغییرات معنی‌دار در گروه‌های آزمایشی نسبت به کنترل ایجاد نکرده و تأثیری بر طول رحم نسبت به گروه کنترل نداشته است. تزریق منیزیم





نمودار ۴- MgSO<sub>4</sub> (۱ و ۵ میکروگرم بر رت) و نالوکسان (۰/۱ تا ۰/۴ میکروگرم بر رت) هرکدام یک بار مقدم بر مورفین داخل هسته VMH تزریق شدند و تأثیری بر طول رحم نسبت به گروه کنترل نداشته‌اند. پیش تزریق MgSO<sub>4</sub> (۱ و ۵ میکروگرم بر رت) و نالوکسان (۰/۱ تا ۰/۴ میکروگرم بر رت) مقدم بر مورفین با دوزهای ۰/۱ تا ۰/۴ میکروگرم بر رت منجر به پاسخ معنی‌دار شد ( $P < 0/05$ ) و کاهش طول رحم و افزایش قطر آن مشاهده گردید. ناحیه صفر گروه کنترل را نشان می‌دهد که یک میکرولیتر بر رت سالین را دریافت نمود. داده‌ها بر اساس میانگین و انحراف معیار می‌باشند. در پیش تزریق MgSO<sub>4</sub> و نالوکسان مقدم بر مورفین، یافته‌ها از نظر آماری معنی‌دار و بر اساس آزمون متعاقب توکی در دوزهای ۰/۱ تا ۰/۴ میکروگرم بر رت مورفین طول شاخ رحم نسبت به گروه کنترل کاهش یافته بود ( $P < 0/05$ )\*



شکل ۵- شاخ رحم موش‌های گروه تیمار شده با نالوکسان و مشاهده تأثیر مثبت نالوکسان در افزایش غدد رحمی

## بحث و نتیجه‌گیری

بررسی حاضر به منظور نشان دادن اثر مهار رسپتور mu اپیوئیدی در هسته میانی- شکمی هیپوتالاموس بر کیست‌زایی تخمدانی القا شده با مورفین در موش بزرگ آزمایشگاهی انجام شده است. این اثر به کمک مطالعات بیومتریک و بافتی منعکس شد. در این بررسی حیوانات مورد آزمایش به‌طور مستقیم (داخل VMH) تحت تزریق مورفین (۰/۱ تا ۰/۴ میکروگرم/رت) و مقدم بر آن، نالوکسان هیدروکلراید (۰/۴-۰/۱ میکروگرم/رت) و نیز  $MgSO_4$  (۵-۱ میکروگرم/رت) مقدم بر نالوکسان قرار گرفتند و گروه کنترل سالین (۱ میکرولیتر/رت، داخل VMH) را دریافت کرد. تزریق دوزهای افزایشی مورفین سبب ایجاد کیست در تخمدان شد. به‌گونه‌ای که دوز ۰/۴ میکروگرم بر رت مورفین نسبت به گروه کنترل در ایجاد کیست‌های تخمدان مؤثر بوده است. همچنین ضخامت دیواره کیست‌ها الگوی کیست‌های تخمدان‌های پلی‌کیستیک را نشان داد. تزریق نالوکسان (آنتاگونیست رقابتی گیرنده mu اپیوئیدی) مقدم بر مورفین سبب کاهش تعداد کیست‌ها نسبت به گروه تیمار با مورفین شد. تزریق منیزیم سولفات مقدم بر مورفین سبب کاهش تعداد کیست‌ها نسبت به گروه تیمار با مورفین گردید. پیش تزریق منیزیم سولفات و نالوکسان مقدم بر مورفین سبب ایجاد کیست در تخمدان‌ها شد و در واقع منیزیم سولفات و نالوکسان هیچ‌کدام به‌تنهایی کیست‌زایی نداشتند ولی در صورتی که منیزیم سولفات و نالوکسان هر دو به‌صورت پیش تزریق باهم استفاده می‌شوند اثر بهبودی نالوکسان در برطرف کردن کیست‌ها حذف می‌گردد و کیست‌زایی اتفاق می‌افتاد. این مواد بر نورون‌های هسته VMH از نظر کاهش تعداد نورون‌ها و یا بر جای گذاشتن تخریب نورونی اثر معنی‌دار نداشتند. پیش تزریق منیزیم سولفات و نالوکسان مقدم بر مورفین نیز سبب افزایش قطر تخمدان‌ها شد، همچنین این امر باعث کاهش طول شاخ‌های رحم چپ و راست گردید. در توضیح این اثرات باید اشاره شود

که منیزیم سولفات به‌عنوان مسدود کننده کانال‌های کلسیمی شناخته می‌شود (۲۵) و تاکنون براساس مطالعات دیگران نشان داده شده است که در صورت تجویز آن (منیزیم سولفات) مقدم بر مورفین مسیرهای سیگنالینگ وابسته به کلسیم که تحت القا مورفین راه اندازی شده بودند مهار می‌شوند (۱۱ و ۲۱). بدین معنی که استفاده از منیزیم سولفات به‌صورت مقدم بر نالوکسان احتمالاً از طریق همین انسداد و مهار مسیرهای سیگنالینگ کلسیم با برگرداندن اثرات بهبودی ناشی از نالوکسان، ارتباط دارد. از آن‌جا که دوز بالای مورفین در هسته VMH می‌تواند فرایند کیست‌زایی را تسریع دهد، بنابراین به نظر می‌رسد مورفین از طریق محور نورواندوکرین HPG (هیپوتالاموس-هیپوفیز-گناد) بر گندهای جنس ماده مؤثر بوده و سبب ایجاد منظره پلی‌کیستیک در این گندها می‌شود. این‌که چگونه مورفین باعث بروز این اثرات می‌شود محل سوال است، یک دلیل می‌تواند افزایش فولیکول‌های آتریکی (با مصرف مواد مخدر) از طریق کاهش میزان FSH و LH و در نتیجه کاهش استروژن و در نهایت کندی روند تکثیر سلول‌های گرانولوزا باشد (۳، ۴، ۶ و ۹). بنابراین در این پژوهش نیز استفاده از مورفین باعث عدم رشد کامل فولیکول‌ها و افزایش آترزی آن‌ها شده و فولیکول‌ها در ادامه سیر تکاملی خود بدون آزاد کردن تخمک به فرم فولیکول‌های کیستیک درآمده‌اند که این بخش در راستای پژوهش دیگران است (۱۳ و ۲۹). دیگران احتمال داده‌اند که مورفین با اثرگذاری مستقیم بر هسته VMH و از آن‌جا بر گنادوتروپین‌های هیپوفیزی از رشد فولیکول‌های تخمدان جلوگیری کرده و در حقیقت موجب کاهش میزان اثر هیپوتالاموس بر هیپوفیز و در نتیجه کاهش FSH و LH و کاهش فولیکول‌های بالغ و در نهایت مهار تخمک‌گذاری می‌شود (۴، ۸ و ۳۰). و البته یافته‌های قبلی حاکی از آن است که مورفین با اتصال به گیرنده‌های اپیوئیدی هیپوتالاموس باعث کاهش عملکرد محور HPG شده و در نتیجه سطوح GnRH کاهش می‌یابد (۷). مورفین با اتصال

داخل سلولی می‌شود. مطالعات قبلی نشان داده است که تجویز منیزیم می‌تواند تحمل و وابستگی به اثرات ضد درد مورفین را کاهش دهد و مکانیسم آن مربوط به ویژگی منیزیم در انسداد راه عبور کلسیم (از طریق گیرنده‌های NMDA) است. بنابراین پیشنهاد شده که منیزیم ممکن است در جلوگیری از وابستگی به مورفین نقش بالقوه داشته باشد (۲۱ و ۲۳). محققین تغییر پروفایل چربی یا دیس لیپیدی را نیز از عوارض انتهایی مورفین بردستگاه تولید مثلی دانسته‌اند. به طور خلاصه نتیجه گیری کلی پژوهش حاضر آن است که اثر مورفین با ایجاد ارتباط با گیرنده  $\mu$  اپیوئیدی القا شده ولی مکانیسم انتقال سیگنال وابسته به کلسیم است.

#### تشکر و قدردانی

این پژوهش با حمایت معاونت پژوهشی دانشگاه شاهد در قالب پایان‌نامه تحصیلات تکمیلی انجام شده است و جای قدردانی دارد.

به گیرنده‌های اپیوئیدی در سطح هیپوفیز باعث کاهش ترشح هورمون LH نیز می‌شود که این امر نیز باعث کاهش سطوح هورمون‌های جنسی خواهد شد (۱۷). پژوهشگران افزایش سنتز و رهائش بعضی از ناقلین را در سطح مغز بر آترزی فولیکولی موثر دانسته‌اند. درجایی دیگر از این پژوهش، اثرات نافی این ماده (منیزیم سولفات) بر تأثیرات بهبود بخش نالوکسان مشخص شد ولی این‌که این اثرات مربوط به کدام مسیر سیگنالینگ است تنها قابل پیش‌بینی است که اثرات مخدرهای این پژوهش نوعی برهمکنش وابسته به رسپتور  $\mu$  و در القای تحریکات سایر گیرنده‌ها از جمله NMDA می‌باشد. اینکه اثر مورفین با ایجاد ارتباط با گیرنده  $\mu$  اپیوئیدی القا شده، امری است محتمل ولی مکانیسم انتقال سیگنال به نظر وابسته به کلسیم است.

شایان ذکر است که شواهد از مطالعات قبلی نشان می‌دهد که گیرنده‌های NMDA در فرایند دراز مدت مصرف مورفین نقش دارند (۱۰ و ۲۴). مصرف بلند مدت اپیوئیدها منجر به از بین بردن منیزیم مسدود شده در کانال کلسیم و باز کردن کانال کلسیم گیرنده NMDA و افزایش کلسیم

#### منابع

- ۱- خیراندیش، ر.، آشناس، ج.، سخایی، ا.، عزیزی، ش.، و آقا-عباسی، ش.، ۱۳۹۷. بررسی تأثیر عصاره گیاه مرزنجوش (*Origanum vulgare*) بر تغییرات مورفولوژیک و هیستوپاتولوژیک بافت تخمدان رت بعد از تجویز طولانی مدت مس، مجله پژوهش‌های جانوری (مجله زیست‌شناسی ایران)، ۳۱، ۱ صفحه.
- ۲- نبیونی، م.، حجتی، و.، قربانی، آ.، و کریم زاده باردی، ل.، ۱۳۹۵. اثرات کورکومین بر کبد رت‌های ویستار مبتلا به سندرم تخمدان پلی کیستیک القاء شده با استرادیول والر، مجله پژوهش‌های جانوری (مجله زیست‌شناسی ایران)، ۲۹، ۱ صفحه.
- 3- Adler, B. A., and CroCCDCwley, W. R., 1984. Modulation of luteinizing hormone release and catecholamine activity by opiates in the female rat. *Neuroendocrinology*. 38(3), PP: 248-53.
- 4- Akabori, A., and Barraclough, C. A., 1986. Effects of morphine on luteinizing hormone secretion and catecholamine turnover in the hypothalamus of estrogen-treated rats. *Brain research*, 8, 362(2), PP: 221-6.
- 5- Baravalle, C., Salvetti, N. R., Mira, G. A., Pezzone, N., and Ortega, H. H., 2006. Microscopic characterization of follicular structures in letrozole-induced polycystic ovarian syndrome in the rat. *Archives of medical research*. 31, 37(7), PP: 830-9.
- 6- Chrousos, G. P., Margioris, A., and Katzung, B., 2001. *Basic and clinical pharmacology. Adrenocorticosteroids and adrenocortical antagonist*, 660 p.
- 7- Dehghan, M., Jafarpour, M., and Mahmoudian, A., 2010. The effect of morphine administration on structure and ultrastructure of uterus in pregnant mice. *Iranian Journal of Reproductive Medicine*, 8(3), PP: 111-118.

- 8- Dutriez-Casteloot, I., Montel, V., Croix, D., Laborie, C., Van Camp, G., Beauvillain, J. C., and Dupouy, J. P., 2001. Activities of the pituitary-adrenal and gonadal axes during the estrous cycle in adult female rats prenatally exposed to morphine. *Brain research*, 25, 902(1), PP: 66-73.
- 9- Fichtenberg, D. G., 1951. Study of experimental habituation to morphine. *Bull. Narcot*, 3, PP: 19-42.
- 10- Gintzler, A. R., and Chakrabarti, S., 2000. Opioid tolerance and the emergence of new opioid receptor-coupled signaling. *Molecular neurobiology*, 1, 21(1-2), PP: 21-33.
- 11- Habibi-Asl, B., Vaez, H., Aghaie, N., Hasanpour-Aghdam, S., Parvizpur, A., Charkhpur, M., Mahmoudi, J., Eteraf-Oskouei, T., Pishdad, S., and Ghanbarzadeh, S., 2015. Attenuation of morphine-induced tolerance and dependency by pretreatment with magnesium sulfate and amitriptyline in male mice. *Pharm Sci*, 1, 21(4), PP: 192-8.
- 12- Hassani, F., Karami, M., Nadoushan, M. R., and Yazdi, P. E., 2012. Nitric oxide-induced polycystic ovaries in the wistar rat. *International journal of fertility & sterility*, 6(2), 111 p.
- 13- Jablonka-Shariff, A., and Olson, L. M., 1997. Hormonal regulation of nitric oxide synthases and their cell-specific expression during follicular development in the rat ovary. *Endocrinology*, 1, 138(1), PP: 460-8.
- 14- James, M. F., 1992. Clinical use of magnesium infusions in anesthesia. *Anesthesia & Analgesia*, 1, 74(1), PP: 129-36.
- 15- Karami, M., Darban Fooladi, M., Jalali Nadoushan, M. R., and Lakzaei, F., 2015. Ovarian Polycystic Induction with Morphine in Wistar Rat. *Journal of Basic and Clinical Pathophysiology*, 3, 3(1), PP: 1-6.
- 16- Karimi, R., Karami, M., and Nadoushan, M. J., 2017. Rat's Polycystic Ovary Due to Intraventricular Hypothalamus Morphine Injection. *Reproductive Sciences*, 1, 1933719117698581.
- 17- Katz, N., and Mazer, N. A., 2009. The impact of opioids on the endocrine system. *The Clinical journal of pain*, 1, 25(2), PP: 170-5.
- 18- Koinig, H., Wallner, T., Marhofer, P., Andel, H., Horauf, K., and Mayer, N., 1998. Magnesium sulfate reduces intra- and postoperative analgesic requirements. *Anesthesia and Analgesia*, 1, 87(1), PP: 206-10.
- 19- Le Merrer, J., Becker, J. A., Befort, K., and Kieffer, B. L., 2009. Reward processing by the opioid system in the brain. *Physiological reviews*, 1, 89(4), PP: 1379-412.
- 20- Mansour, A., Fox, C. A., Akil, H., and Watson, S. J., 1995. Opioid-receptor mRNA expression in the rat CNS: anatomical and functional implications. *Trends in neurosciences*, 1, 18(1), PP: 22-9.
- 21- Mendez, I. A., and Trujillo, K. A., 2008. NMDA receptor antagonists inhibit opiate antinociceptive tolerance and locomotor sensitization in rats. *Psychopharmacology*, 1, 196(3), PP: 497-509.
- 22- Nakamura, Y., Kashida, S., Nakata, M., Takiguchi, S., Yamagata, Y., Takayama, H., Sugino, N., and Kato, H., 1999. Changes in Nitric Oxide Synthase Activity in the Ovary of Gonadotropin Treated Rats. *Endocrine journal*, 46(4), PP: 529-38.
- 23- Rasmussen, K., Fuller, R. W., Stockton, M. E., Perry, K. W., Swinford, R. M., and Ornstein, P. L., 1991. NMDA receptor antagonists suppress behaviors but not norepinephrine turnover or locus coeruleus unit activity induced by opiate withdrawal. *European journal of pharmacology*, 2, 197(1-2), PP: 9-16.
- 24- Rothman, R. B., Long, J. B., Bykov, V., Xu, H., Jacobson, A. E., Rice, K. C., and Holaday, J. W., 1991. Upregulation of the opioid receptor complex by the chronic administration of morphine: a biochemical marker related to the development of tolerance and dependence. *Peptides*, 1, 12(1), PP: 151-60.
- 25- Segredo, V., Caldwell, J. E., Matthay, M. A., Sharma, M. L., Gruenke, L. D., and Miller, R. D., 1992. Persistent paralysis in critically ill patients after long-term administration of vecuronium. *New England Journal of Medicine*, 20, 327(8), PP: 524-8.
- 26- Šlamberová, R., Rimanóczy, A., Cao, D., Schindler, C. J., and Vathy, I., 2005. Alterations of prenatal morphine exposure in  $\mu$ -opioid receptor density in hypothalamic nuclei associated with sexual behavior. *Brain research bulletin*, 30, 65(6), PP: 479-85.
- 27- Steedman, M. R., Hughes-Hallett, T., Knaul, F. M., Knuth, A., Shamieh, O., and Darzi, A., 2014. Innovation can improve and expand aspects of end-of-life care in low- and middle-income countries. *Health Affairs*, 1, 33(9), PP: 1612-9.
- 28- Stefano, G. B., Ptacek, R., Kuzelova, H., and Kream, R. M., 2012. Endogenous morphine: up-

- to-date review 2011, *Folia biologica*, 1, 58(2), 49 p.
- 29- Van Voorhis, B. J., Dunn, M. S., Snyder, G. D., and Weiner, C. P., 1994. Nitric oxide: an autocrine regulator of human granulosa-luteal cell steroidogenesis. *Endocrinology*, 1, 135(5), PP: 1799-806.
- 30- Vathy, I., Van der Plas, J., Vincent, P. A., and Etgen, A. M., 1991. Intracranial dialysis and microinfusion studies suggest that morphine may act in the ventromedial hypothalamus to inhibit female rat sexual behavior. *Hormones and behavior*, 1, 25(3), PP: 354-66.
- 31- Walter, C., Lötsch, J., 2009. Meta-analysis of the relevance of the OPRM1 118A> G genetic variant for pain treatment. *Pain*, 5, 146(3), PP: 270-5.
- 32- Wang, H. Y., and Burns, L. H., 2009. Naloxone's pentapeptide binding site on filamin A blocks mu opioid receptor-Gs coupling and CREB activation of acute morphine. *PLoS one*, 27, 4(1), e4282 p.
- 33- Yekkirala, A. S., Kalyuzhny, A. E., and Portoghese, P. S., 2009. Standard opioid agonists activate heteromeric opioid receptors: Evidence for morphine and [D-Ala2-MePhe4-Glyol5] enkephalin as selective  $\mu$ - $\delta$  agonists. *ACS chemical neuroscience*, 25, 1(2), PP: 146-54.

## Effect of inhibition of mu opioid receptor in the ventromedial hypothalamus on ovarian cystogenesis induced by morphine in the rat

Zarei S<sup>1</sup>, Karami M<sup>2</sup>, Jalali Nadoushan MR<sup>3</sup>, Kakavand S<sup>1</sup> and Ghaffari M<sup>1</sup>

<sup>1</sup> Dept. of Biology, Faculty of Basic Sciences, Shahed University, Tehran, I.R. of Iran

<sup>2</sup> Dept. of Pathology, Faculty of Medicine, Shahed University, Tehran, I.R. of Iran

### Abstract

Morphine has adverse effects on the female reproductive system. The aim of this study was to investigate the interference effects of MgSO<sub>4</sub> (intra ventromedial hypothalamus (VMH) and naloxone in the rat with polycystic ovaries induced by morphine. 80 female rats (200-250 g) kept under standard conditions were surgically coordinated (Anterior-Posterior: -1/92, Ventral: 9, Lateral: 0.5) using a stereotactic device. After recovery they were microinjected morphine (0.1-0.4  $\mu$ g/rat, intra-VMH) and pre-injected naloxone hydrochloride (0.1-0.4  $\mu$ g/rat, intra-VMH) and also MgSO<sub>4</sub> (1-5  $\mu$ g/rat) prior to the naloxone. The control group received physiological saline (1  $\mu$ L/rat, intra-VMH). 3 days after the experiment, uterus, ovary and brain samples were collected and studied histopathologically using hematoxylin & eosin. The ovaries in group in which morphine was injected showed polycystic features as compared to the control group. This effect was reversed by the naloxone pre-injection, but, prior treatment with MgSO<sub>4</sub> returned the aspect. However, this substance alone did not have a significant effect on the ovaries. In addition, the inflammatory effect of morphine on the ovary and the uterus was reversed with pre-injection of naloxone, but it was also returned by the MgSO<sub>4</sub>. These materials did not have significant effect on neurons of VMH. These results indicate that the effect of morphine is mediated by mu opioid receptor which is dependent to the calcium ion signalling mechanism.

**Key words:** Morphine; poly cystic ovary; mu opioid receptor; MgSO<sub>4</sub>; naloxone; VMH; rat