

ارزیابی هیستومورفومتريک تأثیر متیونین بر استخوان تیبا در جنین جوجه به عنوان یک مدل حیوانی

محمدناصر ناظم^{۱*}، رضا خیراندیش^۲، هادی توکلی^۳ و مجید اسداله زاده^۱

^۱ کرمان، دانشگاه شهید باهنر کرمان، دانشکده دامپزشکی، بخش علوم تشریح

^۲ کرمان، دانشگاه شهید باهنر کرمان، دانشکده دامپزشکی، بخش پاتوبیولوژی

^۳ کرمان، دانشگاه شهید باهنر کرمان، دانشکده دامپزشکی، بخش پرورش و بیماری‌های طیور

تاریخ پذیرش: ۹۴/۱۲/۱۸

تاریخ دریافت: ۹۴/۸/۱۲



چکیده

متیونین یک اسید آمینه ضروری گوگرددار است که به صورت گسترده برای تشکیل غضروف لازم می‌باشد، اما اثرات نامطلوب آن را در اتیولوژی بیماری‌های استخوانی مانند دیسکندروپلازی تیبا و تأثیر آن بر ماتریکس ارگانیک استخوان را نباید نادیده گرفت. در این مطالعه اثر هیستومورفومتري و هیستوپاتولوژی متیونین بر استخوان تیبای جنین مرغ به عنوان یک مدل حیوانی بررسی گردیده است. ۳۰ عدد تخم مرغ نطفه‌دار هم‌وزن (50 ± 0.04) نژاد گوشتی سویه رأس ۳۰۸، به‌طور مساوی به گروه‌های کنترل، و تیمارهای دریافت‌کننده ۳۰ و ۵۰ میلی‌گرم متیونین تقسیم شدند. روز چهارم انکوباسیون، گروه شاهد، نیم میلی‌لیتر PBS استریل از طریق سوراخ ایجادشده در انتهای پهن دریافت کرد. گروه‌های تیمار نیز نیم میلی‌لیتر محلول PBS که به ترتیب دارای ۳۰ و ۵۰ میلی‌گرم متیونین بود، دریافت نمودند. روز هجده انکوباسیون، نمونه از مقطع عرضی وسط استخوان تیبا اخذ گردید و ضخامت کورتکس و قطر و نیز نسبت کورتکس به قطر و همچنین تعداد و اندازه سلول‌های استئوبلاست، استئوسیت و استئوکلاست اندازه‌گیری شد. نتایج نشان داد متیونین افزوده‌شده به کیسه زرده جنین، سبب کاهش تشکیل استخوان و کاهش روند رسوب کلسیم در ماتریکس استخوان جنین گردیده بود. همچنین بر تعداد و اندازه استئوبلاست و استئوسیت‌ها اثر منفی داشت که برخلاف اثر این آمینواسید بر استئوکلاست‌ها بود. در مجموع استفاده از متیونین تنها به‌عنوان یک مکمل غذایی سبب بروز استئوآتریت می‌گردد. توصیه می‌گردد این آمینواسید همراه با مکمل‌های آنتی‌اکسیدان مانند ویتامین C مصرف گردد.

واژه‌های کلیدی: متیونین، کورتکس استخوان، سلول‌های استخوانی، جنین مرغ، مدل حیوانی

* نویسنده مسئول، تلفن: ۰۳۴۳۳۲۵۷۴۴۷، پست الکترونیکی: nnazem@uk.ac.ir

مقدمه

استخوان است، به‌عنوان پروتئین غالب ساخته‌شده توسط استئوبلاست‌ها به‌حساب می‌آید (۴۴). پروتئین و اسیدهای آمینه از اجزای ضروری رشد و بقا در دوره جنینی می‌باشند. متیونین یک اسید آمینه ضروری گوگرددار است

سیستم اسکلتی، بافت پویایی است که برای دو وظیفه مهم تکامل‌یافته است. ارائه چهارچوبی ساختاری برای حرکت و دیگری مخزن متابولیک برای هموستاز مواد معدنی و تعادل اسید و باز (۲۶). کلاژن نوع I که ۹۰٪ ماتریکس آلی

مساوی تقسیم و همزمان باهم وارد دستگاه جوجه‌کشی (بلدچین دماوند، PLC_DQSH, V:4, ایران) گردیدند.

تهیه محلول تزریقی: در این مطالعه، دی- ال متیونین به صورت پودر کریستالی به رنگ سفید متمایل به زرد با خلوص ۹۹٪ (شرکت ایونیک دگوسا، آلمان) استفاده گردید. پس از آنکه میزان متیونین هر گروه در PBS استریل ریخته شد و حدود ۱۰ دقیقه در بن ماری ۳۷ درجه قرار گرفت، با عبور از فیلتر ۰/۲۲ میکرون، استریل گردید.

روش انجام آزمایش: در روز چهار دوره انکوباسیون، ابتدا نطفه‌دار بودن توسط چراغ کندل تأیید، سپس انتهای پهن تخم مرغ با الکل اتانول ۷۰٪ ضدعفونی و با استفاده از سوراخ‌کن، در پوسته تخم مرغ سوراخ ایجاد شد (۳۹). در ادامه، مطابق با روش‌های استاندارد، با استفاده از سرنگ یک میلی‌لیتری با سرسوزن درجه ۲۲، پس از آنکه نیدل حدود ۲٫۵ سانتی‌متر وارد تخم مرغ شد، تزریقات به داخل کیسه زرده صورت گرفت. براساس مطالعات انجام‌شده، بهترین محل برای تزریق اسید آمینه در این روز، کیسه‌ی زرده می‌باشد (۳۴). گروه شاهد، نیم میلی‌لیتر PBS استریل از طریق سوراخ ایجادشده دریافت کرد. گروه‌های تیمار نیز نیم میلی‌لیتر محلول PBS که به ترتیب دارای ۳۰ و ۵۰ میلی‌گرم متیونین بود از طریق سوراخ ایجادشده دریافت نمودند. لازم به ذکر است در آزمایشات مقدماتی چنین نتیجه‌گیری شد که دوز بالاتر از ۵۰ میلی‌گرم، توکسیک بوده و سبب مرگ درصد بالایی از جنین‌ها می‌گردد. از سوی دیگر دوزهای کمتر از ۳۰ میلی‌گرم نیز تفاوت معناداری با یافته‌های گروه کنترل نداشتند و بنابراین انتخاب نگردیدند. سپس سوراخ ایجادشده، بوسیله‌ی پارافین مذاب، مسدود و تخم مرغ‌ها به ماشین جوجه‌کشی (دمای ۳۷٫۷ درجه سانتی‌گراد، رطوبت نسبی ۶۰٪) برگردانده شدند که مطابق مطالعات سایر محققین می‌باشد (۳۴).

که به صورت گسترده برای تشکیل غضروف لازم بوده و می‌تواند مانع استئوپروز گردد (۴۲). علی‌رغم نقش‌های اساسی متیونین، نتایج برخی مطالعات نشان می‌دهد که اسیدهای آمینه گوگردی می‌توانند متابولیسم ماتریکس ارگانیک استخوان را متأثر کنند. نتیجه این مطالعات عنوان کرده که اسیدهای آمینه گوگردی ممکن است در اتیلوژی دیسکندروپلازی تیبیا نقش داشته باشند (۱۲). در مطالعه‌ای تغذیه با مقادیر بالای اسید آمینه‌های گوگردی سبب کاهش قابل توجه در وزن استخوان ران و کاهش تراکم آن در رادیوگراف‌ها گشته است (۴۳). نتایج مطالعات فرانکل (۱۲) مشابه نتایج لوهاکر (۲۲) نشان می‌دهد زیادی متیونین در متابولیسم ماتریکس استخوان اثر منفی دارد. هرچند برخی مطالعات نه تنها اثر منفی این اسید آمینه را قبول ندارند بلکه برای این اسید آمینه، نقش مثبت در استحکام بخشیدن به استخوان قائل هستند (۲۷).

هدف از این مطالعه، بررسی اثر متیونین بر هیستومورفومتری و هیستولوژی استخوان تیبیای جنین جوجه گوشتی بوده است. نتایج این مطالعه با توجه به آنکه جنین جوجه یکی از مدل‌های آزمایشگاهی جانوری مناسب است که توسط محققین رشته‌های مختلف مورد استفاده قرار می‌گیرد و از طرفی مراحل طبیعی تکوین اسکلت جنین جوجه نه تنها در مطالعات جنین‌شناسی تجربی و تراولوژیک به عنوان کنترل استفاده دارد، بلکه جهت مقایسه در بدشکلی‌های اسکلتی حاصل از موتانت‌ها نیز استفاده می‌شود (۲۳) قابل تعمیم به انسان می‌باشد.

مواد و روشها

کلیه مراحل انجام این مطالعه، مطابق دستورالعمل رعایت حقوق حیوانات دانشکده دامپزشکی دانشگاه شهید باهنر کرمان صورت پذیرفته است. ۳۰ عدد تخم مرغ نطفه‌دار هم‌وزن (50 ± 0.04) نژاد گوشتی سویه رأس ۳۰۸ از کارخانه جوجه‌کشی مرغ ماهان به‌طور تصادفی به ۳ گروه

وسط مقطع عرضی هر نمونه استخوانی انتخاب و تعداد سه نوع سلول استئوبلاست، استئوسیت و استئوکلاست به تفکیک شمارش شد. همچنین با استفاده از بزرگنمایی ۱۰۰۰ برابر، بیشترین طول ۱۰ عدد از هر سه نوع سلول فوق، در وسط بافت استخوان، اندازه‌گیری گردید. برای اندازه‌گیری ابعاد استئوسیت‌ها، بیشترین طول لاکونا اندازه‌گیری شد.

تجزیه و تحلیل آماری: جهت تجزیه و تحلیل آماری، از نرم‌افزار SPSS (16 Chicago, USA) و آزمون آنالیز واریانس یک‌طرفه (One way analysis of variance (ANOVA)) استفاده گردید. همچنین از آزمون چند دامنه‌ای توکی جهت تعیین معناداری اختلاف بین گروه‌های آزمایشی، استفاده شد. در مطالعه حاضر ($P < 0,05$) معنی‌دار تلقی شده است.

نتایج

ارزیابی هیستومتری، هیستومورفومتری و هیستوپاتولوژی تیغه‌ها و دیواره‌های استخوان: در گروه کنترل، تیغه‌ها به‌خوبی شکل‌گرفته بودند. یافته‌های میکروسکوپی، بیانگر شکل‌گیری گسترده و یکنواخت تیغه و کورتکس در این گروه بود (شکل ۱). در این گروه، ضخامت تیغه در وسط استخوان به ترتیب $0,029 \pm 0,009$ و $2,51 \pm 0,15$ و قطر استخوان، $3,44 \pm 0,48$ میلی‌متر بود. بر این اساس نسبت کورتکس به قطر (C/D)، $0,73 \pm 0,09$ بدست آمد (جدول ۱).

در روز هیجده انکوباسیون، تخم‌مرغ‌ها از دستگاه خارج‌شده و با قراردادن آنها روی یخ به مدت ۲۰ دقیقه جنین به روش انسانی کشته شد. سپس جنین‌ها از داخل تخم‌مرغ‌ها خارج و استخوان تیبیای سمت چپ با استفاده از اسکالپل، به‌صورت عرضی از وسط، نصف گردید. از نمونه‌ها پس از طی مراحل فیکساسیون توسط دستگاه اتوتکنیکون، بلوک‌های پارافینی تهیه گردید. در ادامه با استفاده از برش‌هایی با ضخامت ۳ میکرون و رنگ‌آمیزی هماتوکسیلین-ائوزین، میانگین ضخامت کورتکس و قطر در محور جانبی - میانی (Lateromedial) و نیز نسبت مجموع دو کورتکس داخلی و خارجی به قطر با استفاده از لنز دیجیتال (Dino-eye, AM-7023, 5Mp, Taiwan) و بزرگنمایی ۱۰۰ برابر، اندازه‌گیری شد. همچنین پس از رنگ‌آمیزی تری کروم به‌منظور تشخیص قطعی کلاژن تیغه‌های استخوانی، میانگین ضخامت آنها با بزرگنمایی ۴۰۰ برابر در گروه‌های مختلف اندازه‌گیری گردید. بدین منظور در هر نمونه، ضخامت ۲۰ تیغه اندازه‌گیری و میانگین کل داده‌های هر گروه، محاسبه گردید.

از سوی دیگر روند آهکی شدن رشته‌های کلاژن در مقطع عرضی بارنگ آمیزی وان کوسا که برای تشخیص کلسیم در بافت‌ها به کار می‌رود، بررسی گردید. همچنین با استفاده از رنگ‌آمیزی آلکالین فسفاتاز و هماتوکسیلین-ائوزین، تعداد استئوسیت، استئوبلاست و استئوکلاست‌های موجود شمارش و ابعاد آنها توسط لنز دیجیتال اندازه‌گیری شد (۱،۲). برای شمارش سلول‌ها، با استفاده از بزرگنمایی ۴۰۰ برابر، تعداد ۱۰ شان بصورت تصادفی در

جدول ۱- ارزیابی هیستومتری تیغه، کورتکس و قطر استخوان تیبیای جنین جوجه^{**و*}

| نسبت کورتکس به قطر | قطر | ضخامت کورتکس | ضخامت تیغه | |
|--------------------|-------------------|-------------------|---------------------|---------------------------------------|
| $0,73 \pm 0,09$ | $3,44 \pm 0,48^a$ | $2,51 \pm 0,15^a$ | $0,029 \pm 0,009^a$ | گروه کنترل |
| $0,59 \pm 0,02$ | $3,15 \pm 0,3^b$ | $1,91 \pm 0,18^a$ | $0,026 \pm 0,006^b$ | گروه دریافت‌کننده ۳۰ میلی‌گرم متیونین |
| $0,57 \pm 0,02$ | $2,52 \pm 0,16^b$ | $1,49 \pm 0,1^b$ | $0,027 \pm 0,009^b$ | گروه دریافت‌کننده ۵۰ میلی‌گرم متیونین |

* اندازه‌ها بر اساس میلی‌متر است. ** حروف نامشابه در هر ستون، نشان‌دهنده اختلاف معنادار است ($P < 0,05$).

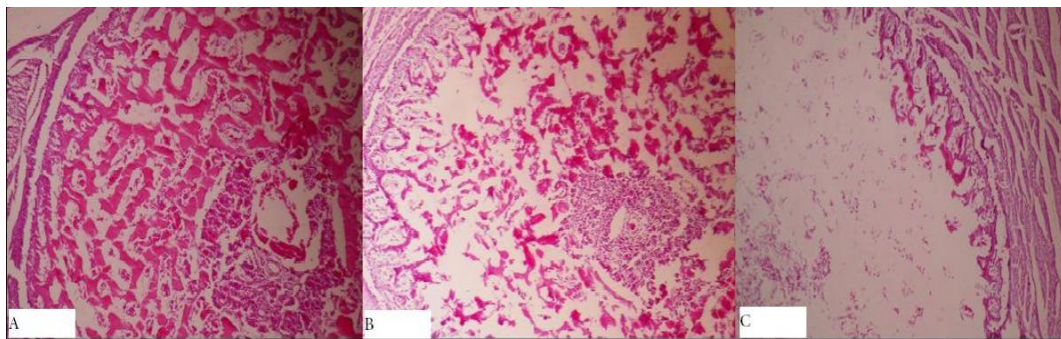
همان‌طور که در تصاویر مشخص است و در جدول ۱ نیز آمده، تیغه‌ها از ضخامت قابل توجهی برخوردار بودند (شکل ۳).

در رنگ‌آمیزی وان کوسا، رسوب کلسیم در ماتریکس زمینه‌ای به صورت سیاه‌رنگ به خوبی مشهود بود (شکل ۲). در رنگ‌آمیزی تری کروم، تشکیل و رسوب کلاژن نوع I در ماتریکس خارج سلولی به صورت آبی تیره مشاهده شد.

جدول ۲- ارزیابی هیستومتری تعداد و طول سلول‌های اصلی استخوان**

| طول سلول* | تعداد سلول | | | نسبت استئوکلاست به مجموع استئوبلاست و استئوسیت | استئوکلاست | استئوسیت | استئوبلاست | گروه کنترل |
|-------------------|------------------|------------------|------------|--|-----------------|-----------------|---------------------------------------|------------|
| | استئوکلاست | استئوسیت | استئوبلاست | | | | | |
| $14 \pm 1,64^a$ | $7 \pm 0,45^a$ | $5 \pm 0,0^a$ | 0,09 | $0,35 \pm 0,03$ | $4 \pm 0,28$ | $4 \pm 0,21$ | گروه دریافت‌کننده ۳۰ میلی‌گرم متیونین | |
| $16 \pm 0,0^a$ | $4,8 \pm 0,58^b$ | $4 \pm 0,32^b$ | 0,1 | $0,42 \pm 0,05$ | $4,33 \pm 0,13$ | $4,08 \pm 0,28$ | گروه دریافت‌کننده ۵۰ میلی‌گرم متیونین | |
| $27,2 \pm 1,57^b$ | $5,2 \pm 0,28^b$ | $4,2 \pm 0,13^b$ | 0,13 | $0,5 \pm 0,02$ | $3,75 \pm 0,24$ | $3,75 \pm 0,15$ | | |

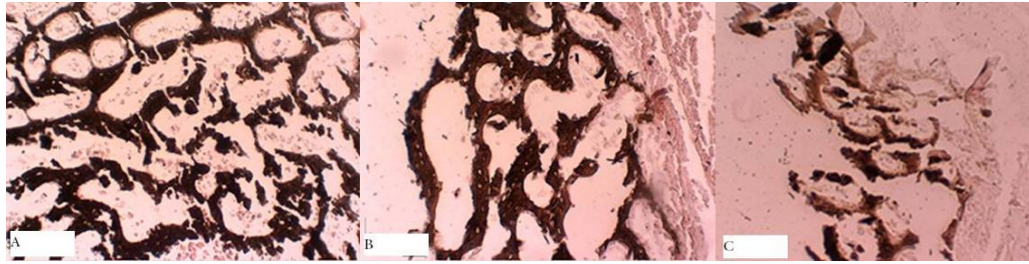
* اندازه‌ها بر اساس میکرومتر است. **حروف نامشابه در هر ستون، نشان‌دهنده اختلاف معنادار است ($P < 0,05$).



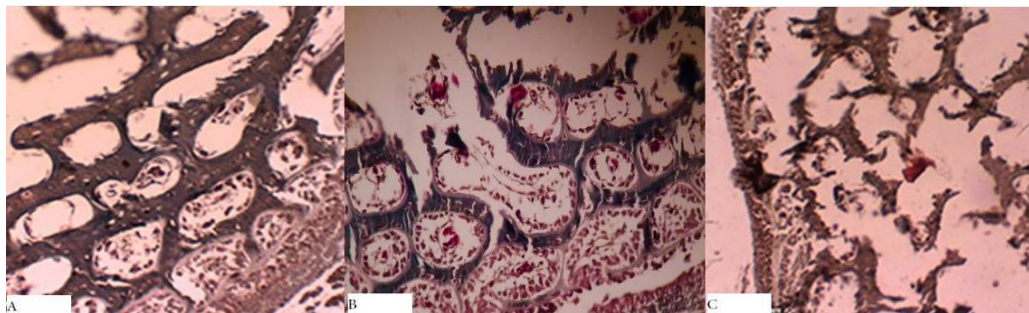
شکل ۱- ارزیابی هیستولوژی استخوان تیبا. شکل‌گیری استخوان و تشکیل تراکول‌ها در گروه کنترل (A) کامل‌تر از گروه‌های دریافت‌کننده ۳۰ میلی‌گرم (B) و ۵۰ میلی‌گرم (C) متیونین بود. به ضخامت کورتکس در بین گروه‌ها دقت شود بطوری که کمترین ضخامت کورتکس، مربوط به شکل C می‌باشد. (رنگ‌آمیزی هماتوکسیلین - ائوزین، بزرگنمایی ۱۰۰ برابر)

در گروه دریافت‌کننده ۳۰ میلی‌گرم متیونین، تیغه‌های استخوانی، بسیار نازک بود که نشان از اختلال در روند رسوب کلاژن نوع I در ماتریکس داشت. از طرف دیگر قطر کورتکس به شدت کاهش یافته و بسیاری از تیغه‌ها حین برش به علت عدم استحکام، متلاشی شده بودند که نشانگر سستی بافت استخوان بود (شکل‌های ۱، ۲، ۳). در این گروه، ضخامت تیغه و کورتکس در وسط استخوان به ترتیب $3,15 \pm 0,3$ میلی‌متر بود. بدین ترتیب نسبت کورتکس به قطر (C/D)، $0,59 \pm 0,02$ بدست آمد (جدول ۱). در رنگ‌آمیزی وان کوسا، واکنش ضعیفی از رنگ قهوه‌ای دیده شد که نشان از رسوب کم کلاژن تیپ I داشت (شکل ۲). در رنگ‌آمیزی تری کروم، عدم رنگ‌پذیری ماتریکس استخوان، بیانگر عدم رسوب کافی کلاژن در بافت زمینه‌ای بود (شکل ۳).

در گروه دریافت‌کننده ۳۰ میلی‌گرم متیونین، تیغه‌های استخوانی، بسیار نازک بود که نشان از اختلال در روند رسوب کلاژن نوع I در ماتریکس داشت. از طرف دیگر قطر کورتکس به شدت کاهش یافته و بسیاری از تیغه‌ها حین برش به علت عدم استحکام، متلاشی شده بودند که نشانگر سستی بافت استخوان بود (شکل‌های ۱، ۲، ۳). در این گروه، ضخامت تیغه و کورتکس در وسط استخوان به ترتیب $0,026 \pm 0,0006$ و $1,91 \pm 0,18$ و قطر استخوان،



شکل ۲- ارزیابی رسوب کلسیم. میزان رسوب کلسیم با توجه به همزمانی مواجهه نمونه‌ها با محلول رنگ‌آمیزی، در گروه کنترل (A)، دریافت‌کننده ۳۰ میلی‌گرم متیونین (B) و دریافت‌کننده ۵۰ میلی‌گرم متیونین، به ترتیب روند کاهشی دارد. به کاهش حضور تیغه‌های استخوانی و ضخامت آنها از شکل A به C دقت شود. (رنگ‌آمیزی وان کوسا، بزرگنمایی ۴۰۰ برابر)



شکل ۳- ارزیابی میزان رسوب کلاژن در ماتریکس استخوانی. همانطور که در گروه کنترل (A) دیده می‌شود، میزان تشکیل تیغه‌ها و ضخامت آنها نسبت به گروه‌های دریافت‌کننده ۳۰ میلی‌گرم متیونین (B) و ۵۰ میلی‌گرم متیونین (C) بسیار بیشتر است. در تصویر A (گروه کنترل)، پیوستگی تیغه‌ها بیشتر از اشکال B و C می‌باشد. در شکل C، ضخامت و از هم گسستگی تیغه‌ها، بسیار بیشتر از شکل B است. (رنگ‌آمیزی تری کروم ماسون، بزرگنمایی ۴۰۰ برابر)

براساس نتایج فوق و همان‌طور که در جدول ۱ آمده، ضخامت تیغه‌ها بین گروه‌های کنترل و تیمار، اختلاف معناداری نداشت ($P > 0,05$).

ضخامت کورتکس در گروه تیمار دریافت‌کننده ۵۰ میلی‌گرم متیونین، کمتر از گروه دریافت‌کننده ۳۰ میلی‌گرم متیونین بود اما اختلاف معناداری نداشت ($P > 0,05$) درحالی‌که هر دو گروه تیمار کورتکسشان بطور معناداری کمتر از گروه کنترل بود ($P < 0,05$).

قطر استخوان در گروه دریافت‌کننده ۵۰ میلی‌گرم متیونین نسبت به گروه‌های کنترل و دریافت‌کننده ۳۰ میلی‌گرم متیونین کاهش معناداری داشت ($P < 0,05$) درحالی‌که بین گروه دریافت‌کننده ۳۰ میلی‌گرم متیونین و گروه کنترل اختلاف معناداری دیده نشد ($P > 0,05$). این در حالی است

در گروه دریافت‌کننده ۵۰ میلی‌گرم متیونین همانند گروه قبل، فقط در ناحیه کورتکس، مقداری از تیغه‌های نازک استخوانی وجود داشت و در قسمت‌های دیگر اثری از تشکیل تیغه مشاهده نشد (شکل ۱). در این گروه ضخامت تیغه و کورتکس در وسط استخوان به ترتیب $0,027 \pm 0,0009$ و $1,49 \pm 0,1$ و قطر استخوان، $2,52 \pm 0,16$ میلی‌متر بود. بدین ترتیب نسبت کورتکس به قطر (C/D)، $0,57 \pm 0,02$ به دست آمد (جدول ۱). در رنگ‌آمیزی وان کوسا، واکنش ضعیفی از رنگ قهوه‌ای دیده می‌شد که حکایت از رسوب کم کلسیم تیپ I داشت (شکل ۲). در رنگ‌آمیزی تری کروم، عدم رنگ‌پذیری ماتریکس استخوان، بیانگر عدم رسوب کافی کلاژن در بافت زمینه‌ای بود (شکل ۳).

ارزیابی هیستومتری تعداد سلول‌های سه‌گانه ماتریکس استخوان: نتایج حاصل از شمارش استئوبلاست‌ها در گروه‌های کنترل، دریافت‌کننده‌ی ۳۰ و ۵۰ میلی‌گرم متیونین نشان داد که تعداد استئوبلاست‌ها به ترتیب $4 \pm 0,91$ ، $4,08 \pm 0,58$ و $3,75 \pm 0,75$ بود. شایان ذکر است که تعداد استئوبلاست‌ها بین گروه‌های مختلف فاقد اختلاف معنادار بودند ($P > 0,05$) (جدول ۲).

شمارش استئوسیت‌ها در گروه‌های کنترل، دریافت‌کننده‌ی ۳۰ و ۵۰ میلی‌گرم متیونین، تعداد این سلول‌ها را به ترتیب $4,48 \pm 0,48$ ، $4,33 \pm 0,53$ و $3,75 \pm 0,63$ نشان می‌داد که هیچ اختلاف معناداری با یکدیگر نداشتند ($P > 0,05$). تعداد استئوسیت‌ها در گروه دریافت‌کننده‌ی ۵۰ میلی‌گرم متیونین نسبت به گروه دریافت‌کننده‌ی ۳۰ میلی‌گرم متیونین کمتر بود اما اختلاف معناداری نداشت ($P > 0,05$).

نتایج حاصل از شمارش تعداد استئوکلاست‌ها در گروه‌های کنترل، دریافت‌کننده‌ی ۳۰ و ۵۰ میلی‌گرم متیونین به ترتیب $0,35 \pm 0,03$ ، $0,4 \pm 0,05$ و $0,5 \pm 0,02$ بود. براساس نتایج به‌دست‌آمده هرچند تعداد استئوکلاست‌ها در گروه دریافت‌کننده‌ی ۵۰ میلی‌گرم متیونین بیشتر از سایر گروه‌ها بود اما هیچ اختلاف معناداری بین گروه‌های مختلف دیده نشد ($P > 0,05$) (جدول ۲).

براساس نتایج بدست‌آمده نسبت استئوکلاست به مجموع استئوسیت و استئوبلاست در گروه‌های کنترل، دریافت‌کننده‌ی ۳۰ و ۵۰ میلی‌گرم متیونین به ترتیب $0,09$ ، $0,1$ و $0,13$ بدست آمد که بیانگر روند افزایشی نسبت استئوکلاست‌ها به مجموع دیگر سلول‌های استخوانی به دنبال مصرف متیونین بود (جدول ۲).

بحث

مورفومتری استخوان در بررسی اختلالات متابولیکی، ارزیابی بیوپسی استخوان و درمان آن کاربرد دارد. در این مطالعه با ارزیابی بافت استخوان از طریق ضخامت

که گروه‌های دریافت‌کننده متیونین، با افزایش میزان متیونین نسبت به هم و نیز نسبت به گروه کنترل، کاهش قطر داشتند.

نسبت کورتکس به قطر، بین گروه‌های دریافت‌کننده ۳۰ و ۵۰ میلی‌گرم متیونین اختلاف معنی‌دار نداشت درحالی‌که هر دو گروه نسبت به گروه کنترل کاهش معنی‌داری را نشان می‌دادند ($P < 0,05$).

ارزیابی هیستومتری اندازه سلول‌های سه‌گانه ماتریکس استخوان: نتایج به‌دست‌آمده نشان داد که اندازه استئوبلاست‌ها در گروه کنترل، دریافت‌کننده‌ی ۳۰ و ۵۰ میلی‌گرم متیونین به ترتیب $4,2 \pm 0,13$ و $4 \pm 0,32$ ، $5 \pm 0,0$ میکرومتر بود. اندازه این سلول‌ها در گروه کنترل به‌طور معناداری بزرگتر از گروه‌های تیمار دریافت‌کننده‌ی متیونین بود ($P < 0,05$) درحالی‌که گروه‌های تیمار دریافت‌کننده‌ی متیونین اختلاف معناداری نداشتند ($P > 0,05$) (جدول ۲).

نتایج بدست‌آمده نشان داد که اندازه‌ی استئوسیت‌ها در گروه‌های کنترل، دریافت‌کننده‌ی ۳۰ و ۵۰ میلی‌گرم متیونین به ترتیب $5,2 \pm 0,28$ و $4,8 \pm 0,58$ ، $7 \pm 0,45$ میکرومتر بود. نتایج نشان داد که اندازه استئوسیت در گروه کنترل به‌طور معناداری بیش از دو گروه دیگر بوده ($P < 0,05$) درحالی‌که گروه‌های دریافت‌کننده‌ی ۳۰ و ۵۰ میلی‌گرم متیونین، فاقد اختلاف معنادار بودند ($P > 0,05$) (جدول ۲).

در گروه‌های کنترل، دریافت‌کننده‌ی ۳۰ و ۵۰ میلی‌گرم متیونین، اندازه استئوکلاست‌ها به ترتیب $1,6 \pm 1,64$ ، $1,4 \pm 0,0$ و $27,2 \pm 1,57$ میکرومتر بود. نتایج نشان داد که اندازه استئوکلاست‌ها در گروه دریافت‌کننده‌ی ۵۰ میلی‌گرم متیونین به‌طور معناداری بیش از دو گروه دیگر بود ($P < 0,05$) درحالی‌که اندازه استئوکلاست‌ها بین گروه کنترل و دریافت‌کننده‌ی ۳۰ میلی‌گرم متیونین اختلاف معناداری با یکدیگر نداشتند ($P > 0,05$).

مناسب با غذاهای حاوی متیونین در مقدار و اندازه کافی هیچ‌گاه اثر بدی روی سلامت استخوان نخواهد داشت و حتی در مقابل رشد استئوپروزیس، به‌عنوان یک ممانعت‌کننده عمل می‌کند. این محققین عنوان کرده‌اند که متیونین دارای اثر مهاری بر تبدیل سلول‌های تک‌هسته‌ای به استئوکلاست است که از طریق کاهش سیگنالینگ ژن مربوطه (TLR4 / MyD88 / NF-κB) اثر می‌نماید. محققین در این مطالعه از متیونین به‌عنوان یک عامل درمانی جدید که می‌تواند علیه اختلالات استخوانی مفید باشد یاد کرده‌اند (۳۶، ۴۲). هرچند این نتایج، برخلاف نتایج ما و بسیاری از محققین است اما باید این نکته را در نظر داشت که در مطالعه پرنو و همکاران (۲۰۱۰)، نسبت بالانس شده آمینواسیدها در تغذیه لحاظ گردیده (۳۶) اما در مطالعه ما، صرفاً متیونین و آن‌هم در مقادیر متفاوت و از طرفی در جنین که در حال رشد و نمو می‌باشد ارزیابی شده است.

تشکیل بافت استخوانی از منظر مولکولی نیز قابل ارزیابی است. با توجه به آن‌که استئوبلاست‌ها عامل ترشح کلاژن در استئوئید استخوان هستند، پروتئین‌های دخیل در فعالیت آنها، عاملی مهم در روند رشد و نمو استخوان می‌باشند. براین اساس مشخص شده که IGF-1، FGF و مسیر سیگنالینگ Wnt در تمایز استئوبلاست‌ها نقش دارند. این در حالی است که IGF-1 و FGF بر یکدیگر نقش کنترلی داشته و IGF-1 از ازدیاد FGF ممانعت می‌کند. پروتئین دیگر در این مجموعه، ERK I/II است که برای ترشح و فعالیت FGF لازم بوده و لذا این پروتئین نیز در تمایز استئوبلاستی نقش دارد. FGF برای فعالیت خود به پروتئین دیگری بنام AKT هم نیازمند است. نقش اصلی AKT، بقای استئوبلاست‌هاست (۳۷). همان‌طور که از یافته‌های مطالعات برمی‌آید، پروتئین FGF یک پروتئین راهبردی در فعالیت استئوبلاست‌ها بوده و به‌عنوان تنها عامل ترشح‌کننده کلاژن در استخوان می‌باشد و هر عاملی که در روند تولید و ترشح مجموعه پروتئین‌های فوق اثر

کورتکس و تیغه که بیانگر میزان رسوب کلاژن می‌باشد و از طرفی ارزیابی میزان کلسیم ماتریکس که بیانگر روند مینرال‌شدن استخوان است، به بررسی اثرات متیونین بر استخوان تیبیای جنین پرداخته شده است.

مطالعات مختلفی تشکیل استخوان‌های پرنده را مورد بررسی قرار داده‌اند که با توجه به اهمیت سیستم حرکتی، برخی مطالعات، بر شکل‌گیری استخوان‌های بال و پا در دوران جنینی انواع پرنده از جمله جنین مرغ پرداخته‌اند (۱). همچنین برخی مطالعات، به بررسی فاکتورهای بیوشیمیایی مرتبط با بافت استخوانی متمرکز شده و تغییرات آن را در سنین متفاوت بررسی کرده‌اند (۲). پاره‌ای از مطالعات نیز به بررسی مواد غذایی بر اسکلت پرنده‌گان متمرکز شده‌اند. نتایج برخی مطالعات نشان می‌دهد که اسیدهای آمینه گوگردی می‌توانند متابولیسم ماتریکس ارگانیک استخوان را متأثر سازند. نتیجه این مطالعات عنوان کرده که اسیدهای آمینه گوگردی ممکن است در اتیلوژی دیسکندروپلازی تیبیا نقش داشته باشند (۱۲). نتایج مطالعات فرانکل (۱۲) مشابه نتایج لوهاکر (۲۲) و وایتینگ و دراپر (۴۳) و نیز نتایج حاصل از مطالعه ما، نشان می‌دهد زیادی متیونین در متابولیسم ماتریکس استخوان اثر منفی دارد با این تفاوت که ما در مطالعه خود، اثر متیونین را بر سیستم اسکلتی جنین و با توجه به یافته‌های هیستومورفومتری تیغه‌ها و تعداد سلول‌ها بررسی نموده‌ایم.

برخلاف یافته‌های ما و برخی محققین (۱۱، ۲۲، ۴۳)، نتایج برخی مطالعات نشان داده که گرچه بعید است متیونین بتواند اثر مثبتی در تمایز استئوبلاست داشته باشد، اما می‌تواند از آثار نامطلوب ناشی از عوامل التهابی جلوگیری و در نتیجه در شرایط پاتولوژیک، از استخوان حفاظت کند. مطالعه‌ای بالینی که توسط پرنو و همکاران (۲۰۱۰) صورت گرفته، نشان داده که نگهداری صحیح نسبت آمینواسید ضروری و غیرضروری برای حفظ تراکم استخوان حیاتی است. بنابر اعتقاد این محققین، تغذیه

میتونین نسبت به گروه کنترل، چنین به نظر می‌رسد که میتونین سبب فعال‌تر شدن استئوکلاست‌ها از طریق فیوژن آنها نیز گشته باشد که می‌تواند به‌عنوان افزایش فعالیت آنها نیز تلقی گردد. در مطالعه‌ی حاضر با توجه به افزایش معنادار اندازه استئوکلاست‌ها در گروه دریافت‌کننده ۵۰ میلی‌گرم میتونین و با توجه به شکل تخریب‌شده تیغه‌های استخوانی، می‌توان این پیشنهاد را داد که تخریب استخوان با دوز بالای میتونین به علت فعالسازی سیگنال‌های پاراکرینی و اندوکرینی بوده و فعالیت جذبی استئوکلاست‌ها را افزایش داده است.

با توجه به مطالب فوق و نیز نتایج به‌دست‌آمده در این مطالعه که میزان کلاژن ماتریکس گروه‌های دریافت‌کننده میتونین به‌خصوص در دوزهای بالا کاهش‌یافته بود به نظر می‌رسد میتونینی که در اختیار سلول قرار می‌گیرد بواسطه آثار توکسیک ناشی از متابولیسمش به هموسیستین که در ادامه اشاره شده است و یا از طریق اثر بر ژن‌ها و پروتئین‌های فوق، در فعالیت استئوبلاست‌های ماتریکس اثر کرده و در روند تشکیل یا رسوب کلاژن و یا هر دو اختلال ایجاد نموده است.

یافته‌های مطالعه حاضر، اختلال در چهار عامل کلاژن، کلسیم، اسیدپتئو و میزان هموسیستین خون را به‌عنوان عوامل احتمالی مؤثر بر تغییرات بافت استخوانی، پیشنهاد می‌دهد.

میتونین در تشکیل کلاژن، مهم و ضروری است (۴۱). کلاژن نوع I که ۹۰٪ ماتریکس آلی استخوان است (۲۸)، توسط استئوبلاست‌ها طی فرایندی چندمرحله‌ای ترشح می‌گردد (۵،۶،۲۹) و شبکه آندوپلاسمی خشن در سنتز و پردازش آن به ساختار سه‌بعدی که دارای فعالیت فیزیولوژیک است، نقش ایفا می‌کند (۲۱،۳۰). طیف گسترده‌ای از دیافیز ناهمگن در اسکلت انسان به‌واسطه اختلال در زنجیره‌های کلاژن ایجاد می‌شود که ممکن است به‌واسطه بیان نامناسب ژن پردازشگر کلاژن باشد (۵،۶،۲۹)

بگذارد، عملاً بر بافت استخوان در حال تشکیل اثر گذاشته است. مشخص شده که افزایش یا بیان تنظیم‌نشده FGF، منجر به نقص در پیدایش استخوان می‌گردد (۲۵،۳۵). نشان داده شده که سیگنالینگ FGF، دارای اثر متفاوتی بر استئوبلاست بالغ و نابالغ است، به‌گونه‌ای که اثر تکثیری در سلول‌های تمایز یافته از دست می‌رود (۱۰،۲۴). در استئوبلاست‌های در حال تمایزی که به‌صورت پیوسته در مواجهه با FGF هستند، آپوپتوزیز افزایش یافته و تمایز آنها متوقف می‌گردد (۱۰،۲۴،۳۷). با توجه به اثرات اثبات‌شده میتونین بر افزایش FGF، به نظر می‌رسد اثر میتونین بر استئوبلاست‌های استخوان چنین از این طریق امکان‌پذیر باشد. براین اساس و با توجه به آن‌که افزایش FGF سبب آپوپتوزیز و ممانعت از تمایز استئوبلاست‌ها می‌گردد (۲۴،۳۷)، کاهش توده استخوانی در گروه‌های دریافت‌کننده میتونین و نیز نسبت معکوس تشکیل استخوان با افزایش میزان میتونین که در مطالعه ما دیده شد، توجیه‌پذیر می‌باشد.

اسکومال و همکاران (۲۰۰۵) گزارش کردند سلول‌های التهابی فعال در محل التهاب، منجر به تولید استئوپروتئین‌ها شده و مقدار آن‌ها را نسبت به گروه کنترل افزایش می‌دهد. حتی استئوپروتئین نیز اثر فیدبک مثبت بر روی این سلول‌های التهابی دارد. به نظر می‌رسد که استئوپروتئین، نقش محافظتی مؤثری در برابر پیشرفت ضایعات استخوانی و پوکی استخوان در بیماران مبتلا به آرتریت روماتوئید داشته باشد. استئوپروتئین توسط سلول‌های دندریتیک و لنفوسیت‌های B ترشح می‌شود. افزایش استئوپروتئین که به نظر می‌رسد نقش محافظتی در برابر پیشرفت ضایعات استخوانی داشته باشد باعث بهبود غضروف و استخوان می‌گردد (۳۸). با توجه به یافته‌های مطالعه ما، در گروه‌های دریافت‌کننده میتونین که تخریب استخوانی دیده شده، این فرضیه قابل طرح است که میتونین با مهار استئوپروتئین، سبب تکثیر استئوکلاست‌ها گشته باشد. همچنین با توجه به بزرگتر بودن استئوکلاست‌های گروه‌های دریافت‌کننده

میکروآلوئول‌های دندان بالغین، در مواجهه با مقادیر نرمال متیونین افزایش می‌یابد (۲۷). نتایج مطالعه ما نیز که به بررسی استخوان در جنین پرداخته، هم‌راستا با محققینی است که اثر متیونین را بر آلوئول‌های دندانی نوزادان رت، منفی دانسته‌اند (۲۷). از آنجاکه سنتز کلاژن ارتباطی نزدیک با رشد و تمایز تازه متولدین دارد (۴۱) و همان‌طور که قبلاً هم اشاره شد، اثر متیونین بر استئوبلاست بالغ و نابالغ متفاوت است و در استئوبلاست نابالغ منجر به کاهش فعالیت و حتی مرگ سلولی می‌گردد (۳۷)، بنابراین به نظر می‌رسد اثرات منفی متیونین در بافت‌های در حال شکل‌گیری و در نوزادان و نابالغین، بیش از بالغین باشد. این نتایج در مطالعه ما نیز کاملاً قابل استناد می‌باشند چراکه تعداد استئوبلاست‌ها و استئوسیت‌ها و نیز اندازه آنها کاهش یافته که در راستای منابع فوق است.

نظرات مختلفی در مورد اثر پروتئین بر استخوان موجود است. پاره‌ای از این مطالعات که نتایج مطالعه ما نیز همسوی با آنهاست، اثر منفی پروتئین جیره را بر استخوان عنوان کرده‌اند. بر این اساس افزایش پروتئین جیره منجر به ترشح بیشتر کلسیم به ادرار می‌گردد (۲۰). منبع کلسیم ترشحی دقیقاً مشخص نیست. یک نظریه این است که اخذ پروتئین زیاد به‌خصوص پروتئین حیوانی سبب ایجاد یک محیط اسیدی شده که عمدتاً به علت اسیدهای آمینه گوگردی پروتئین می‌باشد. منبع اصلی بافری کردن اسیدپته خون، کربنات است که کلسیم خود را از سیستم اسکلتی تأمین می‌کند. کلسیمی که به‌عنوان کربنات از سیستم اسکلتی برداشته‌شده از طریق ادرار از دست می‌رود. نتیجه این عمل افزایش برداشت کلسیم از استخوان، کاهش مواد معدنی استخوان و نهایتاً افزایش احتمال شکستگی‌هاست (۹). این نظریه به‌واسطه مطالعات سلولی و حیوانی تأیید شده است (۹،۳). به‌طور کلی هاپرکلسی اوریا و شسته شدن کلسیم از استخوان به خارج، انحلال تدریجی مواد معدنی استخوان و از دست دادن آن از کلیه‌ها در طول زمان، در استئوپروزیس نقش دارد. زمانی که منابع مشترک

که به ژن‌ها و شبکه‌های مولکولی تنظیم‌کننده فعالیت استئوبلاستی و نتیجتاً تشکیل استخوان مربوط می‌شود (۴۰). بر این اساس و با توجه به نتایج حاصل از مطالعه حاضر به‌نظر می‌رسد (به‌عنوان یک فرضیه) متیونین بتواند بر ژن‌ها و شبکه‌های مولکولی مؤثر بر فعالیت استئوبلاستی و یا ژن‌های پردازشگر کلاژن اثر بگذارد. مطالعات مختلفی اثر متیونین را بر ساختار کلاژن بررسی کرده‌اند. در مطالعه‌ای که اثر مقادیر متفاوت متیونین جیره بر سنتز کلاژن پوست بررسی گردیده، نشان داده‌شده که میزان کل پروتئین کلاژن پوست افزایش یافته اما میزان کلاژن رسوبی موجود در لایه‌های پوست کاهش نشان داده است. به‌بیان‌دیگر چنین به نظر می‌رسد که متیونین اضافی باعث تأثیر یا تغییر منفی در مقدار کل کلاژن نشده و حتی میزان آن را افزایش داده اما باعث تغییر در طبیعت کلاژن گشته (تشکیل کراس لینک‌ها) و ماهیت ساختاری کلاژن را دگرگون ساخته است (۴۱). برخلاف نتایج محققین فوق، اثر تقویت‌کننده متیونین بر افزایش قطر دستجات کلاژن پوست بز کرکی و نوزاد شیرخوار آن اثبات گردیده است. البته در مطالعه‌ای که بر روی پوست بز کرکی راینی انجام شده (۳۳)، جیره بالانس شده نبوده و احتمال کمبود این اسیدآمینه در جیره وجود داشته است که به دنبال مصرف متیونین، کمبود آن رفع گردیده است (۳۳). بر اساس مطالعه تیموری و همکاران (۲۰۱۶)، متیونین تزریقی به رت سبب کاهش ضخامت کلاژن‌های ماتریکس گشته که در حضور ویتامین C به‌شدت سبب افزایش قطر این دستجات شده است. یافته‌های این مطالعه نشان داده که متیونین سبب تحریک سنتز کلاژن گشته اما توانایی رسوب آن را نداشته است (۳۲). چنین نتایجی در مطالعه برفه‌ای و همکاران (۲۰۱۵) در رابطه با جنین مرغ نیز دیده شده است (۳۱). بر همین اساس، عوامل تغذیه‌ای مختلفی از جمله کمبود ویتامین B6، مس، فلوراید و تغذیه با چربی بالا در تشکیل کراس لینک رشته‌های کلاژن نقش دارند (۴۱). برخلاف نتایج ما و مطالعات فوق، نشان داده‌شده که سنتز کلاژن در

دهند (۱۵). توجه به مطالب فوق نشان می‌دهد هیپرهوموسیستینمیا اثرات منفی بر ترمیم شکستگی دارد. کمبود ویتامین‌های B و مشکلات کلیوی، بیشترین موارد معمول برای بروز غلظت بالای هموسیستین خون در موارد کلینیکی می‌باشد (۱۶،۱۷).

در مطالعات، ترمیم شکستگی استخوان در موش تغذیه‌شده با متیونین ارزیابی شده است بطوری که غلظت سرمی هموسیستین بطور معنی‌داری در گروه درمان با متیونین از گروه کنترل بالاتر بوده است و این حیوانات، سختی خمش قابل‌مقایسه‌ای را در استخوان ترمیم‌یافته نشان داده‌اند (۸،۱۷). مطالعاتی نیز هستند که بیانگر عدم تأثیر متیونین و هموسیستین زیاد بر روند ترمیم استخوان می‌باشند. براساس نظریه‌ای که هموسیستین بر متابولیسم استخوان اثر منفی می‌گذارد، مکانیسم‌های زیادی مطرح شده است، مثلاً در سطح سلول، نشان داده شده که هموسیستین، تحریک‌کننده تکثیر استئوکلاست و مانع فعالیت استئوبلاست است و بنابراین القاکننده عدم تعادل بین تشکیل و باز جذب استخوان می‌باشد که با نتایج مطالعه ما نیز کاملاً هم‌خوانی دارد (۱۴). فرضیه‌ای دیگر که استئوپنی و کاهش تشکیل استخوان به دنبال مصرف زیاد اسیدآمینو-های گوگردی را توجیه می‌کند، واکنش بین هموسیستین و گروه‌های آلدهید کلاژن می‌باشد که از ایجاد کراس‌لینک در بین رشته‌ها ممانعت می‌نماید (۶ و ۴۳). این فرضیه نیز کاملاً در راستای نتایج به‌دست‌آمده در مطالعه ما می‌باشد. این فرضیه و نتایج، مشابه یافته‌های تیموری و همکاران (۱۳۹۴) (۳۲) و نیز برفه‌ای و همکاران (۱۳۹۴) (۳۱) می‌باشد.

پروتئین زیاد جیره سبب ایجاد محیط اسیدی می‌شود که عمدتاً به علت اسیدهای آمینه گوگردی پروتئین است (۹). مکانیسمی که طی آن اسیدیته خون منجر به پوکی استخوان گردد احتمالاً از راه فعال‌سازی استئوکلاست‌ها و از طریق انحلال فیزیکی شیمیایی استخوان ایجاد می‌گردد (۴). با

پروتئینی مورد آزمایش قرارگرفته هیپرکلسمی اوری و بالانس منفی کلسیم مشاهده شده است (۴۵). به همین خاطر منابع غذایی‌ای که دارای بی‌کربنات، پتاسیم یا سترات باشند به‌منظور کاهش باز جذب کلسیم از استخوان استفاده می‌شوند (۱۸،۱۹). برخی محققین، کلسیم دفع شده در ادرار به دنبال مصرف پروتئین را دارای منشأ استخوانی نمی‌دانند. برخلاف اثر زیان‌بار مفروض برای پروتئین، این مطالعات نشان داده‌اند که مصرف زیاد پروتئین در درازمدت باعث افزایش تراکم معدنی استخوان و کاهش بروز شکستگی می‌گردد. این مطالعات، یک برنامه غذایی با پروتئین بالا و کلسیم کافی جهت جلوگیری از استئوپروزیس را دنبال کرده‌اند (۷). اگرچه یافته‌های این محققین در تضاد با نتایج مطالعه ما است اما باید دقت داشت که این مطالعات، مصرف پروتئین را همراه با کلسیم یا برخی مواد دیگر مثل ویتامین D ارزیابی نموده‌اند و اثر پروتئین یا اسیدآمینو را به‌تنهایی بررسی نکرده‌اند. مشاهده شده که موش‌های مبتلا به کمبود پروتئین حامل آلفاتوکوفرول، دارای توده استخوانی بالا هستند که نتیجه کاهش باز جذب کلسیم از استخوان می‌باشد. این نتایج نشان می‌دهد که ویتامین E سرمی، تعیین‌کننده توده استخوانی از طریق تنظیم فعالیت استئوکلاست می‌باشد (۱۳). به‌نظر می‌رسد متیونین نیز مانند ویتامین E با اثر بر فعالیت استئوکلاستی، سبب افزایش اندازه و نیز تعداد استئوکلاست‌ها گردد که بیان‌کننده اثر این اسیدآمینو بر فیوژن و نیز تکثیر آنهاست.

متیونین به‌عنوان یک آمینواسید ضروری، پیش‌ساز هموسیستین که محصول آخر چرخه متیونین می‌باشد نیز هست. تخریب هموسیستین سیتوتوکسیک با متیلاسیون دوباره و ترانس سولفورده شدن امکان‌پذیر است و نیاز به فولات، ویتامین B6 و ویتامین B12 به‌عنوان کوآنزیم دارد (۱۷). پس دریافت متیونین اضافی و کمبود ویتامین B، توانایی افزایش غلظت سرمی هموسیستین را دارد بطوری که ویتامین‌های گروه B، هموسیستین سرم را کاهش می‌-

هستند مشتق شده و تمام سطوح موجود در ماتریکس استخوان را می‌پوشانند (۲۸). با توجه به کاهش هرچند غیر معنادار استئوبلاست‌ها این فرضیه نیز قابل تأمل هست که متیونین بر روند تمایز استئوبلاست‌ها از سلول‌های پیش ساز آنها اثر گذاشته باشد.

تعداد استئوکلاست‌ها (هرچند به‌طور غیر معنادار) با افزایش میزان متیونین روندی افزایشی داشته که با توجه به کاهش قطر تیغه‌ها و تخریب آنها در گروه‌های دریافت-کننده‌ی متیونین، امری طبیعی به نظر می‌رسد. از این رو به‌صورت یک فرضیه می‌توان تخریب تیغه‌ها را به علت افزایش تعداد استئوکلاست‌ها دانست که این فرضیه با توجه به افزایش تعداد (هرچند غیر معنادار) و ابعاد استئوکلاست‌ها (که این مورد نیز غیر معنادار بود) منطقی می‌باشد. اگر طبق نتایج به‌دست‌آمده، اضمحلال استخوان به فرایندهایی مانند تغییرات pH و برداشت مرتبط باشد، افزایش استئوکلاست‌ها نیز که به‌منظور برداشت بقایای بافتی صورت پذیرفته، منطقی به نظر می‌آید. البته نباید عدم تشکیل و همچنین وضعیت ضعیف بافت استخوانی ایجادشده را صرفاً به فعالیت استئوکلاست‌ها مربوط دانست چراکه همان‌گونه که در نتایج آمده اندازه‌ی استئوبلاست‌ها و استئوسیت‌ها همزمان با دریافت متیونین کاهش یافته که به‌نوعی بیانگر کاهش فعالیت آنها و نهایتاً کاهش فعالیت استخوان‌سازی هست، چراکه براساس منابع، تعداد و بقای این سلول‌ها در ایجاد و بقای ماتریکس استخوانی نقش دارد (۲۸).

با توجه به نتایج به‌دست‌آمده نسبت استئوکلاست‌ها به مجموع تعداد استئوسیت و استئوبلاست، با افزایش میزان متیونین روندی افزایشی یافته که بیانگر روند افزایشی تخریب استخوان و یا نیاز استخوان به برداشت بافت‌های تخریب‌شده‌ی آن می‌باشد.

در پایان از همکاری بخش نگهداری از حیوانات دانشکده دامپزشکی دانشگاه شهید باهنر کرمان و نیز معاونت

توجه به افزایش اندازه استئوکلاست‌های مطالعه حاضر، این نظریه نیز قابل قبول می‌باشد.

با توجه به نتایج بدست‌آمده تعداد استئوسیت‌ها و استئوبلاست‌ها در گروه‌های مختلف اختلاف معناداری با یکدیگر نداشته‌اند ($P < 0.05$) که بیانگر عدم تأثیر کشندگی و از بین بردگی قوی متیونین بر این دو سلول می‌باشد. استئوبلاست‌ها مسئول سنتز و ایجاد کلاژن ماتریکس استخوانی هستند (۲۸). با توجه به کاهش ضخامت تیغه‌ها که به علت کاهش سنتز و یا رسوب کلاژن در استخوان می‌باشد چنین به نظر می‌رسد که فعالیت استئوبلاست‌ها با افزایش میزان متیونین کاهش پیدا می‌کند که این فرضیه با توجه به کاهش اندازه‌ی استئوبلاست‌ها که در مطالعه‌ی حاضر به‌دست‌آمده مطابقت دارد. از طرفی تعداد استئوبلاست‌ها نیز کاهش یافته بنابراین کاهش ضخامت تیغه‌ها به علت کاهش فعالیت استئوبلاست‌ها و تا حدودی کاهش تعداد آنها کاملاً قابل توجیه هست.

با توجه به منابع موجود که رسوب کلسیم در ماتریکس استخوان را به استئوسیت‌ها منسوب می‌داند (۵ و ۲۸) و از طرفی با توجه به نتایج مطالعه حاضر که کاهش رسوب کلسیم را نشان داده چنین به نظر می‌رسد که فعالیت استئوسیت‌ها در این مطالعه، کاهش یافته باشد. این فرضیه زمانی تقویت می‌شود که طبق نتایج به‌دست‌آمده (جدول ۲) اندازه استئوسیت‌ها به‌طور معناداری نسبت به گروه کنترل کاهش یافته‌اند. این نکته را نیز باید در نظر داشت که تعداد استئوسیت‌ها در ماتریکس استخوانی (هرچند غیر معنادار) کاهش یافته است. چنین به نظر می‌رسد که متیونین به‌طور نامحسوسی بر میزان استئوسیت‌ها اثر گذاشته است.

این فرضیه که متیونین بر تکثیر و ایجاد استئوسیت و استئوبلاست اثر بگذارد نیز قابل تأمل است. همان‌طور که در منابع آمده، استئوبلاست‌های سازنده‌ی استخوان از سلول‌های پیش‌ساز استخوان که در پرئوستئوم و اندوستئوم

پژوهشی این دانشگاه در تأمین هزینه‌های این مطالعه در قالب بودجه پژوهشی شماره ۱۳۹۳/۰۸ تشکر به عمل می‌آید.

منابع

۱. رنجبر، و.، وطنچیان، م.، محمدیان، ب.، و میاحی، م.، ۱۳۸۵. مطالعه زمانی تکوین اسکلت بال و پا در جنین جوجه به کمک تکنیک رنگ‌آمیزی دوگانه آلیزارین قرمز-آلسین آبی. مجله زیست‌شناسی ایران، ۱۹(۲)، صفحات ۱۶۷-۱۷۹.
۲. قاسمی، ح.، ۱۳۹۴. تأثیر جیره غذایی بر غلظت برخی متابولیت‌ها، آنزیم‌ها و الکترولیت‌های خون جوجه شتر مرغ‌ها در دو سن متفاوت، مجله زیست‌شناسی ایران، ۲۸(۱)، صفحات ۸۵-۹۶.
3. Arnett, T., 2003. Regulation of bone cell function by acid-base balance. *Proc Nutr Soc.* 62, PP: 511-20.
4. Bonjour, J., 2005. Dietary protein, an essential nutrient for bone health. *J Am Coll Nutr.* 24, PP: 526S-36S.
5. Byers, P., Cole, W., 2002. Osteogenesis imperfecta in connective tissue and its heritable disorders, Molecular, Genetical, and Medical Aspects. Second edition. P.M. Royce and B. Steinmann, editors. Wiley-Liss, Inc, New York. 2, PP: 385-430.
6. Cabral, W., Chang, W., Barnes, A., Weis, M., Scott, M., Leikin, S., Makareeva, E., Kuznetsova, N., Rosenbaum, K., and Tiffit, C., 2007. Prolyl 3-hydroxylase 1 deficiency causes a recessive metabolic bone disorder resembling lethal/severe osteogenesis imperfecta. *Nat Genet.* 39, PP: 359-365.
7. Cao, J.J., and Nielsen, F.H., 2010. Acid diet (high-meat protein) effects on calcium metabolism and bone health. *Clin Nutr Meta Care.* 13(6), PP: 698-702.
8. Claes, L., Schmalenbach, J., and Herrmann, M., 2009. Hyperhomocysteinemia is associated with impaired fracture healing in mice. *Calcif Tissue Int.* 85, PP: 17-21.
9. Darling, A., Millward, D., Torgerson, D., Hewitt, C., and Lanham, N., 2009. Dietary protein and bone health: a systematic review and meta-analysis. *Am J Clin Nutr.* 90, PP: 1674-1692.
10. Debais, F., Hott, M., Graulet, A., and Marie, P., 1998. The effects of fibroblast growth factor-2 on human neonatal calvaria osteoblastic cells are differentiation stage specific. *J Bone Miner Res.* 13, PP: 645-654.
11. Fini, M., Torricelli, P., Giavaresi, G., Carpi, A., Nicolini, A., and Giardino, R., 2001. Effect of L-lysine and L-arginine on primary osteoblast cultures from normal and osteopenic rats. *Biomed Pharmacother.* 55, PP: 213-220.
12. Frankel, T., 1995. Sulfate incorporation into organic bone matrix of the tibiotarsus of broiler chicks is reduced by excess dietary methionine. *Poult Sci.* 74(3), PP: 510-516.
13. Fujita, K., Iwasaki, M., Ochi, H., Fukuda, T., Ma, C., Miyamoto, T., Takitani, K., Negishi-Koga, T., Sunamura, S., Kodama, T., Takayanagi, H., Tamai, H., Kato, S., Arai, H., Shinomiya, K., Itoh, H., Okawa, A., and Takeda, S., 2012. Vitamin E decreases bone mass by stimulating osteoclast fusion. *Nat Med.* 18(9), PP: 1445.
14. Herrmann, M., Schmidt, J., and Umskanaya, N., 2007. The role of hyperhomocysteinemia as well as folate, vitamin B (6) and B (12) deficiencies in osteoporosis: a systemic review. *Clin chem lab med.* 45, PP: 1621-32.
15. Herrmann, W., Herrmann, M., and Obeid, R., 2007. Hyperhomocysteinemia: a critical review of old and new aspects. *Curr Drug Metab.* 8, PP: 17-31.
16. Herrmann, W., Schorr, H., and Bodis, M., 2000. Role of homocysteine, cystathionine and methylmalonic acid measurement for diagnosis of vitamin deficiency in high-aged subjects. *Eur J Clin Invest.* 30, PP: 1083-89.
17. Holstein, J.H., Schmalenbach, J., Hermann, M., Wolfgang, H., Pohleman, T., and Claes, L., 2012. Excess dietary methionine does not affect fracture healing in mice. *Med Sci Monit.* 18(12), PP: BR469-BR474.
18. Jehle, S., Zanetti, A., Muser, J., Hulter, H., and Krap, R., 2006. Partial neutralization of the acidogenic Western diet with potassium citrate increases bone mass in postmenopausal women with osteopenia. *J Am Soc Nephrol.* 17, PP: 3213-22.
19. Kerstetter, J., O'Brien, K., and Insogna, K., 2003. Dietary protein, calcium metabolism, and

- skeletal homeostasis revisited. *Am J Clin Nutr.* 78, PP: 584S–92S.
20. Kerstetter, J., 2009. Dietary protein and bone: a new approach to an old question. *Am Soc Nutr.* PP: 1451-1452.
 21. Lamandé, S., and Bateman, J., 1999. Procollagen folding and assembly, the role of endoplasmic reticulum enzymes and molecular chaperones. *Semin Cell Dev Biol.* 10, PP: 455–464.
 22. Lohakare, J., Choi, J., Kim, J., Yong, J., Shim, Y., Hahn, T., and Chae, T., 2005. Effects of dietary combinations of vitamin A, E and methionine on growth performance, meat quality and immunity in commercial broilers. *Asian-Aust J Anim Sci.* 18(4), PP: 516-523.
 23. Männer, J., Seidl, W., Heinicke, F., and Hesse, H., 2003. Teratogenic effects of suramin on the chick embryo. *Anat Embryol.* 206(3), PP: 37-229.
 24. Mansukhani, A., Bellosta, P., Sahni, M., and Basilico, C., 2000. Signaling by fibroblast growth factors (FGF) and fibroblast growth factor receptor 2 (FGFR2)-activating mutations blocks mineralization and induces apoptosis in osteoblasts. *J Cell Biol.* 149, PP: 1297–1308.
 25. Marie, P., Coffin, J., and Hurley, M., 2005. FGF and FGFR signaling in chondrodysplasias and craniosynostosis. *J Cell Biochem.* 96, PP: 888–896.
 26. Massey, L., 1998. Does excess dietary protein adversely affect bone? *J Nutr.* 128, PP: 1048–1050.
 27. McGrath, K.R., and Nakamoto, T., 1985. Orally administered methionine alters the growth of tooth germs in newborn rats. *Ann Nutr Metab.* 29.
 28. Mescher Anthony, L., 2013. *Junqueira's basic histology text and atlas.* 13th edition, Mc Graw Hill, New York. PP: 364-384.
 29. Morello, R., Bertin, T., Chen, Y., Hicks, J., Tonachini, J., Monticone, M., Castagnola, P., Rauch, F., and Glorieux, R., 2006. CRTAP is required for prolyl 3- hydroxylation and mutations cause recessive osteogenesis imperfecta. *Cell.* 127, PP: 291–304.
 30. Myllyharju, J., and Kivirikko, K., 2004. Collagens, modifying enzymes and their mutations in humans, flies and worms. *Trends Genet.* 20, PP: 33–43.
 31. Nazem, M.N., Tavakkoli, H., Sajjadian S.M., 2015. Histomorphometrical and histopathological assesment of in ovo methionine injection on the skin layers and its collagen bundles of chicken embryo. *Anat. Sci.* 12(3), PP: 115-120
 32. Nazem M.N., Teymouri M., and Jahantigh M., 2016. The histomorphometric and histopathologic effect of methionine on the epidermis and dermis layers of skin in rat. *Comp Clin Pathol.* 25, PP:699-704.
 33. Nazem, M.N., Rezaian, M., Adib Moradi, M., Asadi Fuzi, M., Kyaei, S.M.M., and Razavi Ebrahim, P., 2013. The effect of oral administration of coated methionine on the female goats and suckling kid's hair follicles: A histomorphometrical approach. *J Vet Res.* 68(1), PP: 61-68.
 34. Ohta, Y., and Kidd, M.T., 2001. Optimum Site for In Ovo Amino Acid Injection in Broiler Breeder Eggs. *Poultry Sci.* 80, PP: 1425–1429.
 35. Ornitz, D., 2005. FGF signaling in the developing endochondral skeleton. *Cyto Grow Fac Rev.* 16, PP: 205–213.
 36. Pernow, Y., Thorén, M., Fernholm, R., Anderstam, B., and Hauge, E., 2010. Associations between amino acids and bone mineral density in men with idiopathic osteoporosis. *Bone.* 47, PP: 959–965.
 37. Raucci, A., Bellosta, P., Grassi, R., Basilico, C., and Mansukhani, A., 2008. Osteoblast proliferation or differentiation is regulated by relative strengths of opposing signaling pathways. *J Cell Physiol.* 215(2), PP: 442-51.
 38. Skoumal, M., Kolarz, G., Haberhauer, G., Woloszczuk, W., Hawa, G., and Klingler, A., 2005. Osteoprotegerin and the receptor activator of NF- Kappa B ligand in the serum and synovial fluid. A comparison of patients with longstanding rheumatoid arthritis and osteoarthritis. *Rheumatol Int.* 26, PP: 63-69.
 39. Smirnov, A., Tako, E., Ferket, P.R., Uni, Z., 2006. Mucin gene expression and mucin content in the chicken intestinal goblet cells are affected by in ovo feeding of carbohydrates. *Poult. Sci.* 85, PP: 669-673.
 40. Sohaskey, M.L., Jiang, Y., Zhao, J.J., Mohr, A., Roemer, F., Harland, R.M., 2010. Osteopotential regulates osteoblast maturation, bone formation, and skeletal integrity in mice. *JCB Data Viewer,* PP: 511-525.
 41. Taniguchi, K., Shoji, H., Solomonow, M., Yazdani, M., and Nakamoto, T., 1986. Effects of excess methionine on collagen metabolism:

- A Study on Newborn Rat Skin. *Bioche Med Metab bio.* 37, PP: 125-131.
42. Vijayan, V., Khandelwal, M., Manglani, K., Gupta, S., and Surolia, A., 2013. Methionine down-regulates TLR4/MyD88/NF- κ B signalling in osteoclast precursors to reduce bone loss during osteoporosis. *Brit Pharmacol.* 10(19), PP: 156-158.
43. Whiting S., Draper H., 1981. Effect of a chronic acid load as sulfate or sulfur amino acids on bone metabolism in adult rats. *J Nutr.* 111(10), PP: 1721-1726.
44. Young, M., 2003. Bone matrix proteins: their function, regulation, and relationship to osteoporosis. *Osteoporos Int.* 29, PP: 232-234.
45. Zamzam, K., Roughead, F., 2003. Is the interaction between dietary protein and calcium destructive or constructive for bone American Society for Nutritional Sciences, *J. Nutr.* 133, PP: 866S-869S.

Histomorphometric effect of methionine on tibia in the chicken embryo as an animal model

Nazem M.N.¹, Kheirandish R.², Tavakkoli H.³ and Asadollah zade M¹

¹ Basic Science Dept., Faculty of Veterinary Medicine, Shahid Bahonar University of Kerman, Kerman, I.R. of Iran

² Pathobiology Dept., Faculty of Veterinary Medicine, Shahid Bahonar University of Kerman, Kerman, I.R. of Iran

³ Poultry Science Dept., Faculty of Veterinary Medicine, Shahid Bahonar University of Kerman, Kerman, I.R. of Iran

Abstract

Methionine is an essential sulfur-containing amino acid that is widely required for cartilage formation. Its undesirable effects should not be ignored on the etiology of bone diseases such as tibial dischondroplasia and bone organic matrix. In this study the histopathologic and histomorphometrical effects of methionine was evaluated on tibia in chicken embryo as an animal model. 30 fertilized eggs of the same weight (50 ± 0.4 gr) Ross 308 broiler strains were divided into the control and treatment groups. On the day of 4 of incubation, controls received 0/5 ml of sterile PBS through the hole created at the wide end while, treatment groups were injected by 0/5ml of PBS solution which respectively had 30 and 50 mg methionine. On the day of 18, Eighteen, samples were taken from cross section of the mid of the tibia. Thickness of the cortex, diameter and cortex to diameter ratio, numbers and size of osteoblasts, osteocytes and osteoclasts were assessment histomorphometriac. Results showed that yolk sac injected methionine in chicken embryos, decreased bone formation and reduce the calcium sediment in the bone matrix. Also it caused to decrease the osteoblasts and osteocytes in number and measures that was against its effects on osteoclasts. In conclusion, methionine-alone administration led to the osteoarthritis. It is hypothesized that methionine used with antioxidant supplements such as vitamin C.

Keywords: Methionine, Bone Cortex, Bone Cells, Chicken Embryos, Animal Model.