بررسی تأثیر عصاره گیاه مرزنجوش (*Origanum vulgare*) بر تغییرات مورفولوژیک و هیستوپاتولوژیک بافت تخمدان رت بعد از تجویز طولانی‌مدت مس

رضا خیراندیش[۱]، جلیل آبشناس[۲]، احسان اله سخایی[۲]، شهرزاد عزیزی[۱*] و شراره آقاعباسی[۱]

[۱] کرمان، دانشگاه شهید باهنرکرمان، دانشکده دامپزشکی، گروه پاتوبیولوژی

[۲] کرمان، دانشگاه شهید باهنرکرمان، دانشکده دامپزشکی، گروه علوم درمانگاهی

تاریخ دریافت: ۹۵/۷/۴ تاریخ پذیرش: ۹۶/۵/۲۳

چکیده

مصرف مقادیر اندک مس در مدت طولانی موجب تجمع مس درکبد می‌شود و زمانی که به حداکثر مقدار خود رسید به داخل خون آزادشده و باعث همولیز شدید داخل عروقی، زردی و نارسایی کلیوی خواهد شد. استان کرمان به دلیل خاک غنی از مس و وجود کارخانجات عظیم وابسته به صنایع مس، در زمره‌ی مناطق پرخطر محسوب می‌شود. مطالعه‌ی حاضر اثرات گیاه مرزنجوش بر آسیبهای ناشی از مسمومیت با مس در بافت تخمدان بررسی کرده است. دراین تحقیق، ۲۴ رت به‌صورت تصادفی به چهار گروه تقسیم شدند. گروه‌های مس و درمان (مس+مرزنجوش)، ۲۰۰ میلی‌گرم به ازای هر کیلوگرم وزن بدن روزانه به‌صورت گاواژ، محلول سولفات مس را به مدت ۷ هفته دریافت کردند. همچنین گروه درمان، عصاره مرزنجوش با غلظت ۴۰۰ppm در آب مصرفی دریافت نمود. گروه‌های کنترل مرزنجوش و نرمال در طول مدت مطالعه، حجم مساوی از آب مقطر به روش گاواژ دریافت کردند. نتایج، اثر عصاره‌ی مرزنجوش بر کاهش آسیبهای تخمدان بدنبال تجویز مس را نشان داد. ازلحاظ مورفومتریک، تعداد فولیکول‌های اولیه، در حال رشد، حفره‌دار و اجسام زرد در گروه مس کاهش معنی‌داری نسبت به کنترل و درمان نشان دادند. تعداد فولیکول‌های در حال تحلیل در گروه مس نسبت به کنترل و درمان افزایش معنی‌داری را نشان داد. نتایج این مطالعه نشان داد که خواص آنتی‌اکسیدانی گیاه مرزنجوش می‌تواند در کاهش ضایعات تخمدانی در اثر مس نقش ایفا کند.

واژه‌های کلیدی: مس، مرزنجوش، تخمدان، هماتوکسیلین- ائوزین، رت

* نویسنده مسئول، تلفن: ۰۳۴۳۲۳۱۲۹۲۱ ، پست الکترونیکی: azizi.shahrzad@gmail.com

مقدمه

مس یکی از بااهمیت‌ترین عناصر کمیاب بدن است که در اغلب بافت‌ها از قبیل کبد، کلیه، طحال، قلب، ریه، عضلات و پوشش خارجی به‌وفور یافت می‌شود. این عنصر یکی از اجزای مهم متالوآنزیم هایی مثل کاتالاز، پراکسیداز و سیتوکروم اکسیداز بوده و همچنین در جذب آهن، نقش بسیار بااهمیتی ایفا می‌نماید (۵ و۱۳). مس قادر است که از دستگاه گوارش، تنفس و پوست جذب دستگاه گردش خون شود. مس جذب‌شده با آلبومین و اسیدهای آمینه باند شده و از طریق سیاهرگ کبدی وارد کبد می‌شود و در ترکیب سرولوپلاسمین شرکت نموده، سپس از کبد به داخل پلاسما آزاد می‌گردد. کبد مهمترین ارگان دخیل در متابولیسم مس محسوب می‌شود (۲۳). بسته به میزان مس، نوع ملح و مدت‌زمان دسترسی به مس، اشکال مختلفی از مسمومیت از حاد تا مزمن بروزمی‌کند. مصرف مقادیر اندک مس به مدت طولانی موجب تجمع مس درکبد می‌شود و زمانی که به حداکثر مقدار خود رسید به داخل خون آزادشده و منجر به همولیز شدید داخل عروقی، کم‌خونی حاد و نفروز هموگلوبینوریک خواهد شد (۱۶ و

۲۵). در استان کرمان به دلیل خاک غنی از مس و وجود کارخانجات عظیم وابسته به صنایع مس، به‌صورت ناخواسته حجم عظیمی از مس وارد محیط‌زیست اطراف می‌گردد، لذا این استان در زمره‌ی مناطق پرخطر ازنظر بروز مسمومیت با مس می‌باشد. نتایج مطالعات اخیر نشان داده است که بروز مسمومیت ناشی از تولید گونه‌های اکسیژن فعال ناشی از بروز استرس اکسیداتیو، می‌تواند باعث ایجاد آسیب‌های بافتی در ارگانهای مختلف ازجمله دستگاه تناسلی شود (۱۷ و ۱۹). بنابراین مس به‌عنوان یک واسطه بروز آسیب‌های اکسیداتیو نقش مهمی در بروز اختلال درروند رشد فولیکولی ایجاد می‌نماید. استفاده از گیاهان دارویی از دیرباز جهت تسکین درد و درمان برخی از بیماری‌ها موردتوجه بوده است. در سالیان اخیر تحقیقات وسیعی در زمینه‌ی اثرات گیاهان در درمان بیماری‌های مختلف انجام‌شده است. ازجمله این گیاهان که موردتوجه قرارگرفته، مرزنجوش است که خواص درمانی فراوانی دارد. گیاه مرزنجوش[۴] در ایران معمولاً در مناطق جنگلی و روی دیواره‌های پرشیب و گاهی در میان صخره‌ها، می‌روید. جایگاه گیاه مرزنجوش در خانواده نعناعیان[۵] می‌باشد. گیاه به‌طورمعمول در سراسر آسیا، اروپا و آفریقای شمالی رشد می‌کند. در ایران گیاه در نواحی مختلف شمال کشور ازجمله گیلان (آربوستان، لاهیجان، آستارا)، مازندران (جنوب چالوس)و نیز در آذربایجان (کالیبار، کوه قره‌داغ، دامنه اهر) و کردستان (مریوان) یافت شده است. نام‌های دیگر گیاه ارگانو[۶] و نعناع کوهی[۷] می‌باشند. نام فارسی گیاه پونه کوهی است. در طب سنتی ایران، این گیاه به‌عنوان مقوی، مدر، آرامبخش، ضدعفونی‌کننده والتیام دهنده زخمها، دیسمنوره و تأخیر در قاعدگی استفاده می‌شده است (۲۸). ازآنجاکه اثرات آنتی اکسیداتیو عصاره گیاه مرزنجوش به اثبات رسیده است (۱ و ۸)، در مطالعه‌ی حاضر، اثرات عصاره‌ی این گیاه بر آسیب‌های بافتی ناشی از مسمومیت با مس در تخمدان به روش هیستوپاتولوژیک موردبررسی قرارگرفته است.

مواد و روشها

تهیه گیاه و عصاره گیری: گیاه مرزنجوش با (TEH-6760) Voucher number از عطاری‌های کرمان خریداری‌شده و سپس توسط بخش گیاه‌شناسی، شناسایی و پودر آن تهیه شد. ۱۰۰ گرم از پودر در پرکولاتور ریخته و به آن آب گرم اضافه شد. بعد از ۲۴ ساعت، شیر پرکولاتور بازشده تا مایع خارج گردد و بااستفاده از دستگاه روتاری مایع تغلیظ گردید. به‌منظور تهیه میزان لازم از عصاره، روش فوق به مدت دوهفته ادامه یافت. عصاره‌ی بدست آمده بااستفاده از دستگاه فریز درایر رطوبت‌گیری و پودر گردید. پودر حاصله تا زمان استفاده در کنار ماده جاذب رطوبت نگهداری شد.

نگهداری حیوانات: تعداد ۲۴ سرموش صحرایی ماده بالغ (تهیه‌شده از مرکز تحقیقات علوم اعصاب دانشگاه علوم پزشکی کرمان)، نژاد ویستار با وزن متوسط ۲۰۰-۱۸۰ گرم به‌به مدت یک‌هفته در محل نگهداری حیوانات آزمایشگاهی دانشکده‌ی دامپزشکی جهت تطابق با شرایط محیط، نگهداری شدند. در طول مدت مطالعه، حیوانات، در قفس‌های پلی‌پروپیلن با درب توری، در دمای ۲± ۲۱ درجه سانتیگراد و شرایط نوری ۱۲ ساعت نور و ۱۲ ساعت تاریکی نگهداری و بصورت آزاد به آب آشامیدنی و غذای مخصوص جوندگان (شرکت جوانه خراسان) دسترسی داشتند.

گروه‌های آزمایشی: موش‌های صحرایی موردمطالعه بطور تصادفی به چهار گروه مساوی تقسیم شدند:

گروه نرمال: موش‌های این گروه به مدت‌زمان ۷ هفته (طول مطالعه)، روزانه ۰/۱ میلی‌لیتر آب مقطر به روش گاواژ دریافت نمودند و آزادانه به آب آشامیدنی دسترسی داشتند.

گروه کنترل مس: موش‌ها در طول مطالعه به میزان ۲۰۰ میلی‌گرم به ازای هر کیلوگرم وزن بدن (۰/۱ میلی‌لیتر)

بطور روزانه سولفات مس در آب مقطر به روش گاواژ دریافت کردند و به‌صورت آزاد به آب آشامیدنی دسترسی داشتند.

گروه کنترل مرزنجوش: این گروه، در طول مدت مطالعه طبق الگوی گروه نرمال، به روش گاواژ آب مقطر دریافت می‌نمودند و به‌صورت آزاد به آب آشامیدنی حاوی محلول عصاره مرزنجوش با غلظت ۴۰۰ppm دسترسی داشتند (۲).

گروه درمان: این گروه در طول مدت مطالعه روزانه ۲۰۰ میلی‌گرم به ازای هر کیلوگرم وزن بدن (۰/۱میلی‌لیتر) محلول سولفات مس در آب مقطر به‌صورت گاواژ خورانده شد و محلول حاوی عصاره مرزنجوش با غلظت ۴۰۰ppm در آب مصرفی دریافت نمودند.

تهیه نمونه هیستوپاتولوژی تخمدان: هفت‌هفته پس از شروع مطالعه، موش‌ها بااستفاده از ترکیب ۵۰mg/kg کتامین (Alfasan, woerden-holland, BN:۹۶۲۳۱) و دیازپام (۵ mg/kg)، به‌صورت داخل صفاقی، بیهوش کشته شدند. پس از کالبد گشایی، جهت گرفتن نمونه بافتی، تخمدان‌ها در ظروف حاوی فرمالین بافر ۱۰ درصد (شرکت Merck آلمان) جهت پایدار شدن قرارگرفتند. بعد از گذشت یک‌هفته و تثبیت نمونه‌های بافتی، بقیه مراحل در دستگاه اتوتکنیکون طی شد و از آنها قالبهای پارافینی تهیه گردید. با استفاده از میکروتوم، از قالبهای پارافینی برش‌های ۵ میکرومتری تهیه و از هر ۲۰ برش، یک مقطع انتخاب و از آن اسلاید تهیه گردید. سپس لامها با روش هماتوکسیلین- ائوزین (شرکت Merck آلمان) رنگ‌آمیزی شدند. در هر لام، ضایعات مشاهده‌شده در کل مقطع بافتی ازنظر مورفومتریک و توصیفی با میکروسکوپ نوری بررسی شدند.

برای بررسی مورفومتریک مقاطع براساس کار توماس و همکاران، پنج گروه برای فولیکول‌های تخمدانی در نظر گرفته شد که به شرح زیر است (۲۴):

۱. فولیکول‌های اولیه: شامل یک اووسیت محاصره شده توسط یک‌لایه پوششی مکعبی از سلولهای گرانولوزا می‌باشد.

۲. فولیکول‌های در حال رشد: دارای یک اووسیت محاصره‌شده توسط چندین لایه پوششی مکعبی از سلول‌های گرانولوزا می‌باشد.

۳. فولیکول‌های حفره‌دار: توسط یک اووسیت مرکزی احاطه‌شده با یک فضای پرشده با مایع به همراه چندین لایه از سلول‌های گرانولوزا مشخص می‌گردد.

۴. فولیکول‌های درحال تحلیل: شامل اووسیت اتولیز شده و تعداد زیادی از سلول‌های گرانولوزا در حال آپوپتوز رهاشده‌اند، می‌باشد. سلول‌های درشت تک داخلی به‌صورت گروه‌های دایره‌ای یا ستونی دیده می‌شوند که از یکدیگر توسط دیواره‌ای از رشته‌های کلاژن جدا می‌شوند. حفره فولیکول آترتیک حاوی زوناپلوسیدای چروک‌خورده و بافت همبند است.

۵. جسم زرد: سلول‌های گرانولوزا و تک داخلی دست‌خوش تغییر می‌شوند. اندازه سلول‌های مزبور بزرگ و چندوجهی شده و مملو از چربی می‌شود و به آن‌ها سلول‌های لوتئینی اطلاق می‌شود. به‌این ساختمان جدید جسم زرد می‌گویند. در ابتدای رشد جسم زرد، دو نوع سلول لوتئینی قابل‌تفکیک‌اند، سلول‌های محیطی کوچک‌تر و پررنگ‌ترند و به آنها سلولهای لوتئینی تک می‌گویند و از تک داخلی منشأ می‌گیرند. سلول‌های داخلی درشت‌ترند و به آنها سلول لوتئینی گرانولوزا می‌گویند. تعداد فولیکول‌های طبیعی و آسیب‌دیده در هر گروه فولیکولی ثبت شد.

تجزیه‌وتحلیل آماری: جهت تجزیه‌وتحلیل آماری، از نرم‌افزار SPSS ورژن ۱۷ و آزمون آنالیز واریانس یک‌طرفه استفاده شد. همچنین از آزمون چند دامنه‌ای توکی جهت

تعیین اختلاف معنی‌دار بین گروه‌های آزمایشی بهره گرفته شد. P<۰/۰۵ معنی‌دار تلقی گردید.

نتایج

نتایج ارزیابی هیستوپاتولوژیک تخمدان: در گروه کنترل، ساختار طبیعی تخمدان به‌خوبی قابل‌مشاهده بود. در مقاطع انواع فولیکول‌ها شامل فولیکول اولیه، ثانویه، و آنترال طبیعی با اووسیت کامل به چشم می‌خورد (شکلهای ۱ و ۲).

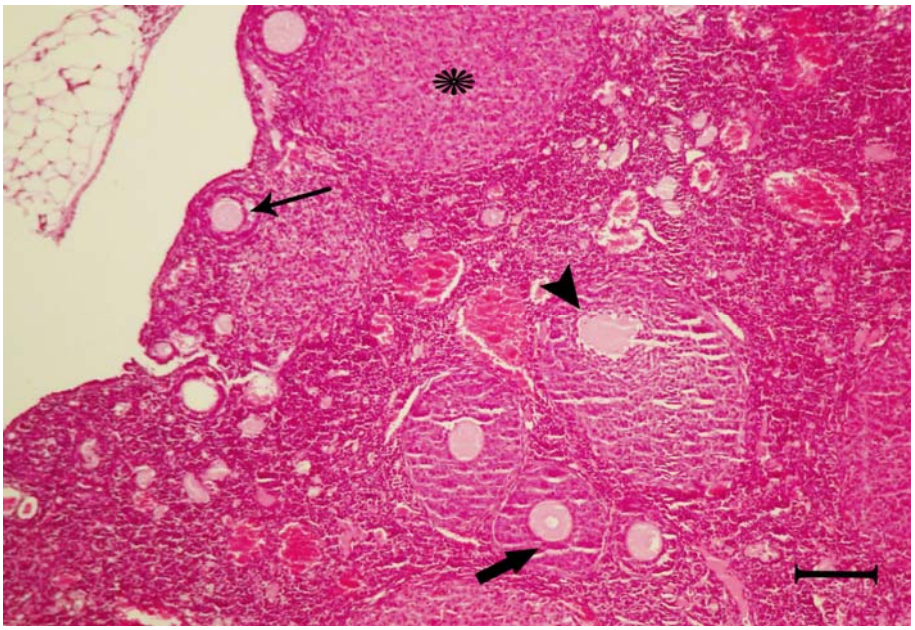

شکل۱- گروه کنترل. ساختار طبیعی تخمدان و وجود فولیکول اولیه (پیکان نازک)، فولیکول ثانویه (پیکان ضخیم)، فولیکول حفره‌دار (سرپیکان) و جسم زرد سالم (ستاره) (هماتوکسیلین- ائوزین، مقیاس= ۲۵۰ µm).

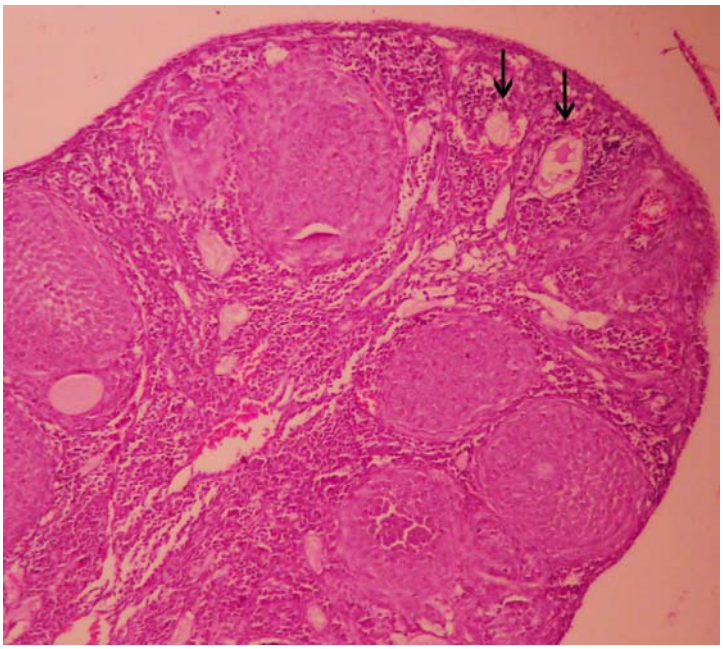

شکل۲- گروه مس. تغییرات دژنراتیو در بعضی از فولیکول‌ها (پیکان‌ها) (هماتوکسیلین-ائوزین، مقیاس= ۲۵۰ µm).

در گروه مس، تعدادی از فولیکول‌ها دژنره شده بودند اووسیت آنها دژنره و چروکیده شده و گاهی از بین رفته بود و فاقد اووسیت بودند. تغییرات دژنراتیو در سلول‌های گرانولوزا قابل‌مشاهده بود. سلول‌های گرانولوزا از هم جداشده و به داخل فضای آنترال افتاده بودند و بعضی از آن‌ها تغییرات آپوپتوتیک را نشان می‌دادند (شکل ۳). در گروه مس- مرزنجوش، ساختار طبیعی اکثر فولیکول‌ها حفظ‌شده بود و ساختاری شبیه به فولیکول‌های گروه کنترل داشتند (شکل ۴). در گروه مرزنجوش، فولیکول‌ها هیچ‌گونه ضایعه پاتولوژیکی را نشان ندادند (شکل ۵).

نتایج ارزیابی مورفومتریک تخمدان: در بررسی مقاطع تخمدان در گروه‌های مختلف آزمایشی و کنترل، تعداد فولیکولهای اولیه، در حال رشد، حفره‌دار، در حال تحلیل و همچنین تعداد اجسام زرد بااستفاده از میکروسکوپ نوری محاسبه گردید. داده‌های حاصل از شمارش فاکتورهای فوق در گروه‌های درمان و کنترل در (جدولهای۱ الی ۵) نشان داده‌شده است.

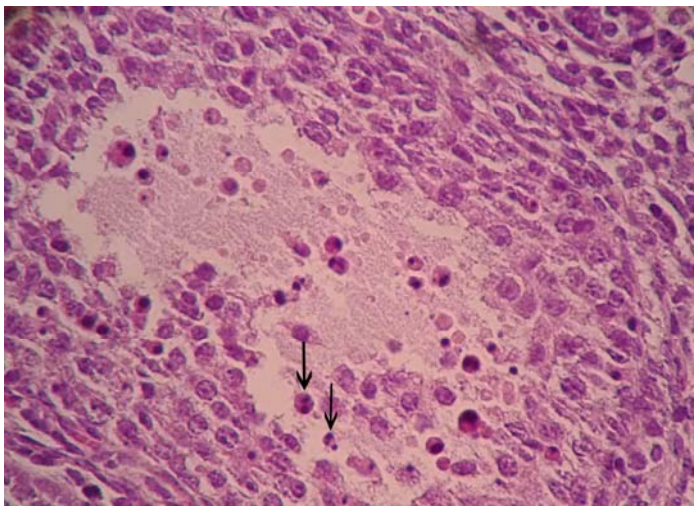

شکل ۳- گروه مس. سلول‌های گرانولوزا از هم جداشده و به داخل فضای آنترال افتاده‌اند. بعضی از سلول‌ها دچار آپوپتوزیس شده‌اند(پیکان‌ها) (هماتوکسیلین- ائوزین، مقیاس= ۲۵ µm).

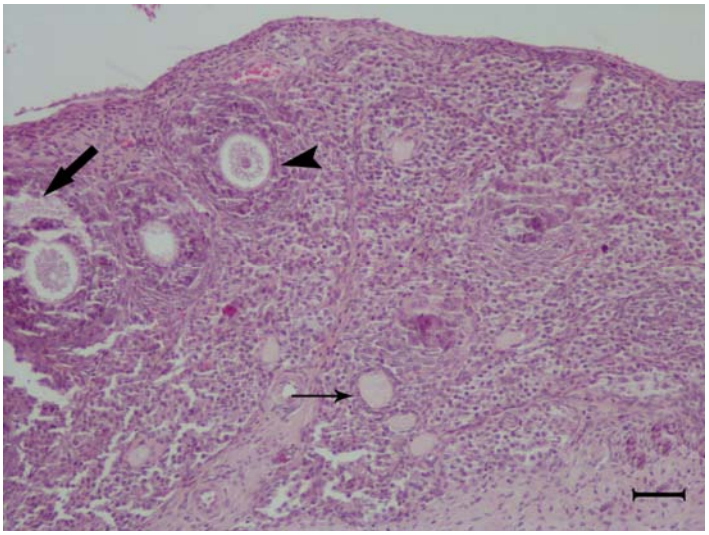

شکل ۴- گروه مس- مرزنجوش. ساختار طبیعی تخمدان با انواع فولیکول‌های سالم ازجمله فولیکول اولیه (پیکان نازک)، فولیکول ثانویه (سرپیکان) و فولیکول حفره‌دار (پیکان ضخیم) قابل‌رؤیت است (هماتوکسیلین-ائوزین، مقیاس= ۱۰۰ µm).

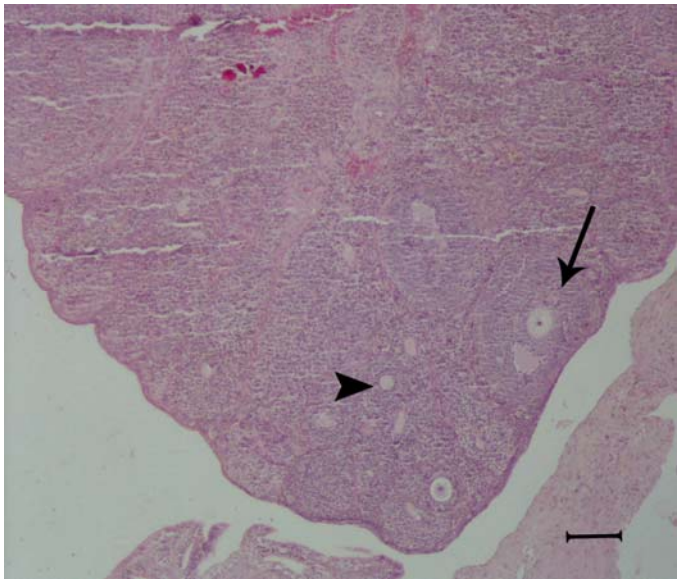

شکل ۵- گروه مرزنجوش. در این تصویر فولیکول‌های طبیعی ازجمله فولیکول حفره‌دار (پیکان) و فولیکول اولیه (سرپیکان) بدون هیچ‌گونه ضایعه پاتولوژیکی دیده می‌شوند (هماتوکسیلین-ائوزین، مقیاس= ۲۵۰ µm).

تعداد فولیکولهای اولیه: نتایج حاصل از شمارش تعداد فولیکولهای اولیه در طول مطالعه در (جدول ۱) آمده است.

جدول ۱- تعداد فولیکولهای اولیه در گروه‌های مختلف موردمطالعه

گروه	میانگین	خطای استاندارد
کنترل	۲۸[a]	±۱/۶۴
مس	۶/۲۵[b]	±۰/۶۲
مرزنجوش	۳۱/۷۵[a]	±۱/۱۰
مرزنجوش + مس	۲۸[a]	۱±/۰۶

ab حروف غیرمشابه در هر ستون براساس آزمون HSD Tukey، تفاوت آماری معنی‌داری بین گروه مس با گروه کنترل را نشان می‌دهد (P<۰/۰۰۱).

همانطور که در جدول نیز مشخص می‌باشد، تجویز طولانی‌مدت مس موجب کاهش معنی‌دار تعداد فولیکولهای اولیه شده است (P<۰/۰۰۱) در حالیکه مرزنجوش موجب جلوگیری از کاهش این فولیکولها در گروه درمان جلوگیری شد. در گروه درمان ازنظر آماری تعداد فولیکولها با گروه کنترل معنی‌دار نبود (P>۰/۰۵). همچنین تعداد این فولیکولها در گروه مرزنجوش نسبت به گروه کنترل به‌طور معنی‌داری افزایش‌یافته بود (P<۰/۰۰۱).

تعداد فولیکولهای در حال رشد: تعداد فولیکولهای در حال رشد در (جدول ۲) آمده است. همانطور که دراین جدول مشخص است، تجویز طولانی‌مدت مس تعداد فولیکولهای در حال رشد را بطور معنی‌داری کاهش داده (P<۰/۰۰۵) در حالیکه درمان با مرزنجوش مانع کاهش تعداد فولیکولهای در حال رشد ناشی از عنصر مس شده است و تعداد آنها در گروه درمان با گروه کنترل ازنظر آماری معنی‌دار نیست (P>۰/۰۰۱).

جدول ۲- تعداد فولیکولهای در حال رشد در گروه‌های مختلف مطالعه

گروه	میانگین	خطای استاندارد
کنترل	۳۰/۶۲[a]	±۱/۴۷
مس	۷/۲۵[b]	±۱/۲۵
مرزنجوش	۲۹/۸۳[a]	±۳/۱۰
مرزنجوش + مس	۲۵/۷۵[a]	±۲/۱۶

ab حروف غیرمشابه در هر ستون براساس آزمون HSD Tukey، تفاوت آماری معنی‌داری بین گروه مس با گروه کنترل را نشان می‌دهد (P<۰/۰۰۱).

تعداد فولیکولهای حفره‌دار: همانطور که در (جدول ۳) مشخص است، تجویز طولانی‌مدت مس تعداد فولیکولهای حفره‌دار را کاهش داده است (P<۰/۰۰۱) و این کاهش در گروه درمان شده با مرزنجوش دیده نمی‌شود.

تعداد فولیکولهای در حال تحلیل: تعداد فولیکولهای در حال تحلیل در گروه‌های مختلف در طول مطالعه در (جدول۴) آمده است. همانطور که مشخص است، تجویز طولانی‌مدت مس موجب افزایش معنی‌دار تعداد فولیکولهای در حال تحلیل‌شده بود (P<۰/۰۰۱) در حالیکه درمان با مرزنجوش علاوه بر اینکه موجب جلوگیری از افزایش تعداد فولیکولهای در حال تحلیل در گروه درمان شده بود (P>۰/۰۵) بلکه تعداد این فولیکولها را در گروه مرزنجوش نسبت به گروه کنترل به‌طور معناداری کاهش داده بود (P<۰/۰۰۱).

جدول ۳- تعداد فولیکولهای حفره‌دار در گروه‌های مختلف مطالعه

گروه	میانگین	خطای استاندارد
کنترل	۱۲[a]	±۱/۰۰
مس	۲/۷۵[b]	±۰/۴۷
مرزنجوش	۱۲[a]	±۱/۴۱
مرزنجوش + مس	۱۰/۳۳[a]	±۰/۷۶

ab حروف غیرمشابه در هر ستون براساس آزمون HSD Tukey، تفاوت آماری معنی‌داری بین گروه مس با گروه کنترل را نشان می‌دهد (P<۰/۰۰۱).

جدول ۴- تعداد فولیکولهای در حال تحلیل در گروه‌های مختلف مطالعه

گروه	میانگین	خطای استاندارد
کنترل	۲۱/۳۷[a]	±۰/۵۹
مس	۳۷/۰۰[b]	±۲/۰۴
مرزنجوش	۱۹/۵۰[a]	±۰/۵۶
مرزنجوش + مس	۲۱/۲۵[a]	±۱/۶۵

ab حروف غیرمشابه در هر ستون براساس آزمون HSD Tukey، تفاوت آماری معنی‌داری بین گروه مس با گروه کنترل را نشان می‌دهد (P<۰/۰۰۱).

تعداد اجسام زرد: همانطورکه در (جدول ۵) فوق نیز مشخص است، تجویز طولانی‌مدت مس موجب کاهش تعداد اجسام زرد شده است (P<۰/۰۰۱). درمان با مرزنجوش علاوه بر جلوگیری از کاهش تعداد اجسام زرد در گروه درمان (P<۰/۰۰۱)، منجر به افزایش جسم زرد در گروه مرزنجوش نسبت به گروه کنترل‌شده است (P>۰/۰۵).

جدول ۵- تعداد اجسام زرد در گروه‌های مختلف مطالعه

گروه	میانگین	خطای استاندارد
کنترل	۱۳/۷۵[a]	±۰/۶۲
مس	۳[b]	±۰/۸۱
مرزنجوش	۱۴/۴۰[a]	±۱/۲۸
مرزنجوش + مس	۱۲/۵۰[a]	±۱/۲۳

ab موارد دارای حروف غیرمشابه در هر ستون براساس آزمون HSD Tukey، تفاوت آماری معنی‌داری بین گروه مس با گروه کنترل را نشان می‌دهد (P<۰/۰۰۱).

بحث

مس یکی از مهمترین عناصر کمیابی است که جهت فعالیت تعداد زیادی از آنزیم‌های حیاتی در بدن ضروری می‌باشد ولی درصورتی‌که در مقادیر مسمومیت‌زا وارد بدن شود قادر به بروز اختلالاتی در کارکرد دستگاه‌های مختلف بدن می‌باشد (۲۳). یکی از مهمترین طرق ایجاد آسیب در مسمومیت ناشی از مس، بروز آسیبهای اکسیداتیو در چربی‌های غشا سلولی و ایجاد پراکسیداسیون چربی‌ها است (۹). استرس اکسیداتیو زمانی بروز می‌کند که میزان رادیکالهای آزاد تولیدشده از توان آنتی‌اکسیدانی سلولها ازجمله فعالیت آنزیم‌های سوپراکسید دیسموتاز، گلوتاتیون پراکسیداز و کاتالاز بیشتر شده و منجر به آسیب به لیپیدها در غشاء سلول، پروتئین، DNA و یا RNA شود (۲۷). سوپراکسید دیسموتاز یکی از مهمترین آنزیم‌ها در برابر استرس‌های اکسیداتیو می‌باشد. این آنزیم رادیکال‌های اکسیژن را به H_2O_2 تبدیل می‌کند و H_2O_2 تولیدی نیز توسط آنزیم کاتالاز از بین برده می‌شود (۷). در مسمومیت مزمن با مس، این عنصر به‌صورت تدریجی درکبد تجمع می‌یابد و آنگاه به‌صورت ناگهانی درخون آزادشده و باعث همولیز می‌گردد و در مرحله‌ی بعد تأثیر مسمومیت‌زای خود را بر سایر ارگانها اعمال می‌نماید (۱۲).

امروزه از گیاه مرزنجوش و عصاره‌های بیوشیمیایی آن شامل گیاه کامل، برگ، اسانس و غیره، به‌طورمعمول در صنایع غذایی به‌عنوان ادویه، در صنعت صابون‌سازی جهت معطر کردن و در فرآورده‌های آرایشی به دلیل مهار اکسیداسیون لیپید، استفاده می‌شود (۲۸). خواص مختلف این گیاه ازجمله اثرات آنتی‌اکسیدانی، ضد باکتری، ویروس و قارچ (۲۱)، ضد انگلی (۶ و ۲۰) و دیابت شیرین (۱۱) موردبررسی قرارگرفته است.

در مطالعه‌ی حاضر، اثرات گیاه مرزنجوش در درمان آسیبهای ناشی از مسمومیت مزمن با مس در بافت تخمدان بررسی‌شده است. در ارزیابی مورفومتریک، تمامی پارامترها ازجمله تعداد فولیکول‌های اولیه در حال رشد، حفره‌دار و جسم زرد در گروه مس کاهش معنی‌داری را نسبت به گروه درمان شده با مرزنجوش نشان دادند. در گروه مس، دژنره شدن فولیکول‌ها اتفاق افتاده بود. اووسیت‌ها دژنره و چروکیده شده و گاهی از بین رفته بود و فاقد اووسیت بودند. تغییرات دژنراتیو در سلول‌های گرانولوزا نیز قابل‌مشاهده بود. سلول‌های گرانولوزا از هم جداشده و به داخل فضای آنترال افتاده بودند و بعضی از آن‌ها تغییرات آپوپتوتیک را نشان می‌دادند. در گروه مس–مرزنجوش، ساختار طبیعی اکثر فولیکول‌ها حفظ‌شده بود و ظاهری شبیه به فولیکول‌های گروه کنترل داشتند. در مطالعه حاضر، نتایج هیستوپاتولوژیک مشاهده‌شده در تخمدان مشابه بانتایج مطالعه سخایی و همکاران می‌باشد. این محققین اثرات هیستوپاتولوژیک مسمومیت با مس را در کبد و تخمدانهای موش سوری بررسی کردند و نشان دادند که یک هم‌زمانی در بروز مسمومیت کبدی و اختلال کارکردی تخمدان‌ها وجود دارد به‌طوری‌که متعاقب بروز مسمومیت کبدی، آترزی فولیکولی نیز در تخمدان رخ می‌دهد که احتمالاً ناشی از حساسیت زیاد فولیکول‌ها به میزان بالای مس سرم می‌باشد (۱۰).

بالا رفتن سطح سرمی مس، باعث افزایش سنتز و آزادسازی اپی‌نفرین و دوپامین و نوروترانسمیترها در مغز می‌شود (۱۸) و ممکن است سبب آترزی فولیکولها شوند. دیگر مکانیسم احتمالی مسبب بروز آترزی فولیکولی ناشی از مسمومیت بامس، مربوط به تأثیر این عنصر بر هیپوتالاموس و تغییر پایدار گرانول‌های GnRH و آزادسازی این نوروهورمون می‌باشد. نتایج مطالعات قبلی نشان داده است که مقادیر بالای مس قادر به افزایش آزادسازی هورمون LH می‌گردد (۱۴). مس می‌تواند باعث اختلال در عملکرد گیرنده‌های استروژنی و درنتیجه اختلالات تولیدمثلی شود (۲۲). بابایی و همکاران، تغییرات مورفومتریک و فراریزبینی تخمدانهای موش سوری را بدنبال مسمومیت با مس بررسی کردند. در این مطالعه مصرف مس با دوز ۱۰۰ میلی‌گرم به ازای هر کیلوگرم وزن بدن و به‌صورت روزانه در طی مدت ۱۴ روز فقط باعث کاهش فولیکولهای آنترال شده بود ولی دوز بالاتر مس (۲۰۰ میلی‌گرم به ازای هر کیلوگرم وزن بدن) همه فولیکولها و حتی جسم زرد را کاهش داده بود (۳). بهاردواج و همکاران، گزارش نمودند که مقدار مس در مایع فولیکولی فولیکولهای آنترال آترزی شده در مقایسه با فولیکولهای طبیعی تخمدان بز بیشتر است. می‌توان چنین نتیجه‌گیری کرد که شاید حساستر بودن فولیکولهای آنترال به دلیل میزان مس بالا در مایع فولیکولی آنها باشد. لذا مصرف مس، فولیکولهای آنترال را دچار آترزی می‌کند (۴). طبق نتایج به‌دست‌آمده در مطالعه حاضر، مسمومیت با مس با غلظت ۲۰۰ میلی‌گرم به ازاء هر کیلوگرم وزن بدن در طول ۷ هفته، موجب تغییر درروند فولیکولوژنز تخمدان شده بود و این تغییرات شامل کاهش در تعداد فولیکول‌های در حال رشد، فولیکول‌های حفره‌دار، جسم زرد و افزایش فولیکول‌های در حال تحلیل بود. همچنین گیاه مرزنجوش آسیبهای ناشی از مس در تخمدان را کاهش داده بود.

ترکیبات متعددی در عصاره گیاه مرزنجوش گزارش‌شده است که کارواکرول (۷۰-۴۰ درصد)، گاما-ترپینن (۸-۱ درصد)، پی سایمن (۱۰ – ۵ درصد)، مشتقات کافئیک اسید مخصوصاً رزمارینیک اسید (۵ درصد)، آلفا- پینن، میرسن و تایمول، فلاونوییدها ازجمله نارینجین،از مهمترین این ترکیبات به شمار می‌روند (۱۰). آلما و همکاران (۲۰۰۳)، در بررسی اثرات آنتی‌اکسیدان اسانس نوعی مرزنجوش دریافتند که اثرات آنتی‌اکسیدان اسانس وابسته به غلظت بوده، و اندکی کمتر از آسکوربیک اسید یا بوتیلات دهیدروکسی تولان بوده است. آنها این اثر را به غلظت بالای ترکیبات فنلی از قبیل کارواکرول (۲۶/۹۷ درصد) و تایمول متیل اتر (۱/۳ درصد) در اسانس گیاه نسبت دادند (۱). ناجی و همکاران (۲۰۱۴)، در مطالعه‌ای نشان دادند که مرزنجوش باعث افزایش رشد و بلوغ اووسیت ها در ماهی می‌شود (۱۵) و این به دلیل استروژن‌های موجود در این گیاه است (۲۶).

در مطالعه حاضر، می‌توان نتیجه گرفت که کاهش ضایعات تخمدان در گروه درمان نسبت به گروه مس می‌تواند به خواص آنتی‌اکسیدانی گیاه مرزنجوش نسبت داده شود.

منابع

1. Alma, M. H., Mavi, A., Yildirim, A., Digrak, M., and Hirata, T., 2003. Screening chemical composition and in vitro antioxidant and antimicobial activities of the wssential oils from *Origanum syriacum L*. Growing in Turkey. *Biological and Pharmaceutical Bulletin*, 26, PP: 1725 -1729.
2. Azari, O., Kheirandish, R., Rohani, H., and Shojaeepour, S., 2016. Effect of pretreatment with extract of *Origanum vulgare* leaves on experimental intestinal ischemia-reperfusion injury in rats. *Zahedan Journal of Research in Medical Sciences*, 18(4), PP: e6436.
3. Babaei, H., Roshangar, L., Sakhaee, E., Abshenas, J., Kheirandish, R., and Dehghani, R., 2012. Ultrastructural and morphometrical changes of mice ovaries following experimentally induced copper poisoning. *Iran Red Crescent Medical Journal*, 14 (9), PP: 558-568.
4. Bhardwaj, J. K., and Rajnesh, K., 2011. Changes in trace elements during follicular atresia in goat (*Capra hircus*) Ovary. *Biological Trace Element Research*, 140 (3), PP: 291-298.
5. Festa, R. A., and Thiele, D. J., 2011. Copper: an essential metal in biology. *Current Biology*, 21, PP: R877-R883.
6. Force, M., Sparks, W. S., and Ronzio, R. A., 2000. Inhibition ofenteric parasites by emulsified oil of oregano invivo. *Phytotherapy Research,* 14, PP: 213- 4.
7. Fridovich, I., 1995. Superoxide radical and superoxide dismutases. *Annual Review Biochemistry*, 64, PP: 97-112.
8. Ivanova, D., Gerova, D., Chervenkov, T., and Yankova, T., 2005. Polyphenols and antioxidant capacity of Bulgarian medicinal plants. *Journal of Ethnopharmacology*, 96, PP: 145-50.
9. Jing, M., Liu, Y., Song, W., Yan, Y., Yan, W., and Liu, R., 2016. Oxidative damage induced by copper in mouse primary hepatocytes by single-cell analysis. *Environmental Science and Pollution Research International*, 32, PP: 1335-43.
10. LaGow, B., 2004. PDR for herbal Medicine. Third edition, Thomson PDR, USA, PP: 808 - 610.
11. Lemhadri, A., Zeggwagh, N. A., Maghrani, M., Jouad, H., and Eddouks, M., 2004. Anti-hyperglycemic activity of the aqueous extract of origanum vulgare growing wild in Tafilalet region. *Journal of Ethnopharmacology*, 92, PP: 251-256.
12. Linder, M. C., and Hazegh-Azam, M., 1996. Copper biochemistry and molecular biology. *The American Journal of Clinical Nutrition*, 63; PP: 797-811.
13. Linder, M. C., 2001. Copper and genomic stability in mammals. *Mutation Research/Fundamental and Molecular Mechanism Mutagenesis,* 475, PP: 141-152.
14. Murawski, M., Bydlon, G., Sawicka-Kapusta, K., Wierzchoś, E., Zakrzewska, M., Włodarczyk, S., Molik, E., and Zieba, D., 2006. The effect of long term exposure to copper on physiological condition and reproduction of sheep. *Reproductive Biology*, 6(1), PP: 201–206.

15. Naji, T., Bagheri, S., and Hosseinzade Sahafi, H., 2014. The Effects of *Origanum vulgare* extract on ovary morphology and histology in immature *Trichogaster trichopterus*. International Conference on Earth, Environment and Life sciences (EELS-2014) Dec. 23-24, 2014 Dubai (UAE), PP: 39-42.

16. Oldenquist, G., and Salem, M., 1999. Parenteral copper sulfatepoisoning causing acute renal failure. *Nephrology Dialysis Transplantation*, 14, PP: 441-3.

17. Ozcelik, D., and Uzun, H., 2009. Copper intoxication; antioxidant defenses and oxidative damage in rat brain. *Biological Trace Element Research,* 127, PP: 45–52.

18. Prohaska, J. R., Bailey, W. R., Gross, A. M., and Korte, J. J., 1990. Effect of dietary copper deficiency on the distribution of dopamine and norepinephrine in mice and rats. *The Journal of Nutritional Biochemistry*, 1, PP: 149-154.

19. Sakhaee, E., Emadi, L., Abshenas, J., Kheirandish, R., Azari, O., and Amiri, E., 2012. Evaluation of epididymal sperm quality following experimentally induced copper poisoning in male rats. *Andrologia,* 1, PP: 110-116.

20. Santoro, G. F., das Gracas Cardoso, M., Guimaraes, L. G., Salgado, A. P., Menna-Barreto, R. F., and Soares, M. J., 2007. Effects of oregano and thyme essential oils on *Trypanosoma cruzi* growth and ultrastructure. *Parasitology Research*, 100, PP: 383-90.

21. Sokmen, M., Serkedjieva, J., Daferera, D., Gulluce, M., Polissiou, M., Tepe, B., Akpulat, H. A., Sahin, F., and Sokmen, A., 2004. In vitro antioxidant, antimicrobial, and antiviral activities of the essential oil and various extracts from herbal parts and cullus cultures of origanum acutidens. *Journal of Agricultural and food Chemistry*, 52, PP: 3309-3312.

22. Tapiero, H., Townsend, D. M., and Tew, K. D., 2003. Trace elements in human physiology and pathology: copper. *Biomedicine and Pharmacotherapy*, 57, PP: 386–398.

23. Theophanides, T., and Anastassopoulou, J., 2002. Copper and carcinogenesis. *Critical Review in Oncology/Hematology*, 42 (1), PP: 57-64.

24. Tomas, C., Nuojua-Huttunen, S., and Martikainen, H., 1997. Pretreatment transvaginal ultrasound examination predicts ovarian responsiveness to gonadotropins in in-vitro fertilization. *Human Reproduction*, 12, PP: 220-223.

25. Underwood, E. J., and Suttle, N. F., 1999. The mineral nutrition of livestock. 3 ed. Wallingford, U.K.: CABI Publishing, PP: 283-292.

26. Van Meeuwen, J., Korthagen, N., de Jong, P., Piersma, A., and Van den Berg, M., 2007. (Anti) estrogenic Effects of phytochemicals on human primary mammary fibroblasts, MCF-7 cells and their coculture. *Toxicology and applied pharmacology*, 221(3), PP: 372-83.

27. Winge, D., and Mehra, R., 1990. Host defenses against copper toxicity. *International Review of Experimental Pathology,* 31, 47 p.

28. Zargari, A., 1987. Iranian Medicinal Plants, Tehran University Press, Tehran; 4, PP: 51-59.

Effects of *Origanum vulgare* on morphometric and histopathologic of ovary following long-term administration of copper

Kheirandish R.[1], Abshenas J.[2], Sakhaee E.[2], Azizi S.[1] and Aghaabbasi Sh.[1]

[1] **Pathobiology Dept., School of Veterinary Medicine, Shahid Bahonar University of Kerman, Kerman, I.R. of Iran**

[2] **Clinical Sciences Dept., School of Veterinary Medicine, Shahid Bahonar University of Kerman, Kerman, I.R. of Iran**

Abstract

In chronic copper (Cu) poisoning, Cu is gradually deposited in the liver. When the copper storage capacity is exceeded in liver, it may result in hepatocellular necrosis and consequently release of Cu into the blood stream and causes sever hemolysis, jaundice and renal insufficiency. Kerman province has a rich copper soil due to copper industries. In recent years, wide studies are performed on the effects of plants in various diseases. One of these plants is *Origanum vulgare* with different therapeutic effects. The present study was set to investigate the effects of *Origanum vulgare* on long term Cu consumption in ovary. Twenty-four mature female rats were randomly divided to 4 groups including copper group (copper sulfate 200 mg/kg), treatment (copper sulfate 200 mg/kg+*Origanum* extraction, 400 ppm), control (the same volume of distilled water) and *Origanum* (the same volume of extract) groups. All of rats were sacrificed 49 days after the beginning of treatments. Both of ovary were removed for histopathological and morphometrical evaluations. Morphometrically, the mean of primary follicle, growing follicle, antral follicle and corpus loteum in the copper group showed significant decrease than the control groups. The mean of atretic follicle in the copper group showed significant increase rather than other groups. Results show that *Origanum* extract can reduce copper injuries due to antioxidative effects.

Key words: Copper, *Origanum*, Ovary, Hematoxylin-eosin, Rat