

مطالعه ریخت‌شناسی جمجمه لاک‌پشت خزری (*Mauremys caspica*) (Gemelin, 1774)

(Testudines: Geoemydidae) در غرب ایران

فریبا رادمنش، رسول کریمانی و نصراله رستگار پویانی*

ایران، کرمانشاه، دانشگاه رازی، دانشکده علوم، گروه زیست‌شناسی

تاریخ دریافت: ۱۳۹۹/۱۰/۲۵ تاریخ پذیرش: ۱۴۰۰/۵/۱۰

چکیده

ساختار ریخت‌شناسی جمجمه و منشاء لاک‌پشت‌ها یکی از طولانی‌ترین بحث‌ها در تحقیقات تکاملی بوده است. تغییر جمجمه به شکل آناپسید، آن را به یک ساختار بدون حرکت و منحصر به فرد تبدیل کرده است که قابلیت تغییر مسیر عضله جمع‌کننده آرواره را دارد. این تغییرات به شدت با سازگاری‌های عملکردی، به ویژه با کارایی گاز گرفتن ارتباط دارد. مطالعه حاضر اولین شرح مفصل از استخوان‌شناسی جمجمه لاک‌پشت برکه‌ای خزری *Mauremys caspica* در غرب ایران را ارائه می‌دهد. نمونه‌های مورد آزمایش از رودخانه دینور در استان کرمانشاه جمع‌آوری شده‌اند. با استفاده از شیوه‌های رایج برای پاکسازی استخوان‌ها، جمجمه‌ها جدا و پاکسازی شد و توسط اسکتر اسکن صورت گرفت و با استفاده از لوپ مجهز به دوربین دیجیتال، عکسبرداری انجام شد. نتایج بدست آمده نشان می‌دهد که *Mauremys caspica* دارای ساختاری ویژه استخوانی مشتمل بر ۳۹ (۱۸ جفت و ۳ استخوان منفرد) استخوان است با یک سقف جمجمه صاف، بسیاری از عناصر جمجمه‌ای به شدت پهن و یک جمجمه عصبی فشرده که احتمالاً نتیجه عملکردی ناشی از سبک زندگی است، نتایج ما نشان می‌دهد که تنوع خاص در استخوان‌شناسی جمجمه مانند ابعاد، شکل، محل قرارگیری و مفصل بندی می‌تواند تأثیر در رفتار تغذیه‌ای جانور داشته باشد.

واژه‌های کلیدی: *Mauremys caspica*، استخوان‌شناسی، جمجمه

* نویسنده مسئول، تلفن: ۰۹۱۸۱۳۲۳۸۷۸، پست الکترونیکی: nasrullah.r@gmail.com

مقدمه

گرفته است. در تعداد محدودی از مطالعات ریخت‌شناسی قبلی به اسکلت لاک‌پشت‌ها پرداخته شده است، پوست لاک‌پشت‌ها از یک کپسول کاملاً استخوانی متشکل از یک لاک پشتی (Carapace) و یک لاک شکمی (Plastron) است که از طریق یک پل استخوانی غیر قابل انعطاف به هم متصل شده و بیشتر قسمت‌های جانور را به جز اندام‌های حرکتی، دم و سر را دربرگرفته است. استخوان‌های کاراپاس و پلاسترون معمولاً توسط صفحه‌های کراتینه اپیدرمی پوشانده می‌شوند، که حاشیه‌های آنها با مرزهای استخوان زیرین همپوشانی ندارند (۲۴). پلاسترون از چهار جفت استخوان (از قدامی به خلفی: اپی پلاسترون،

جمجمه لاک‌پشت‌ها با سازماندهی مجدد پساجمجمه با منشا پوستی، به شدت با خزندگان دیگر در ارزیابی منشاء تباری آنها اختلاف ایجاد کرده است (۲۰). ریخت‌شناسی آناپسید (اگرچه به طور ثانویه به دست آمده است) با کاهش‌های حاشیه‌ای استخوان‌های جمجمه پوستی (dermatocranial) در ناحیه گیجگاهی جمجمه ایجاد شده است، که به صورت سطحی شبیه حفره گیجگاهی دیگر گروه‌های آمینون داران می‌باشد (۱۴). در چند دهه اخیر، مطالعات ریخت‌شناسی (۲) و مطالعات مولکولی (۱۳) وسیعی بر روی لاک‌پشت‌ها برای بررسی تنوع، توصیف ریختی جدید و روشن ساختن روابط تکاملی (۱۷) انجام

توصیف بیوسیستماتیک گونه و روشن ساختن ویژگی‌های مهم اسکلتی آن به زیست‌شناسی این گونه کمک نماید. با توجه به پراکنش وسیع گونه ی لاک پشت مهمیزدار (*Mauremys caspica*) در ایران و در دسترس بودن نمونه‌هایی از آن و نیز اینکه تا کنون مطالعه ای روی استخوان‌های جمجمه این گونه صورت نگرفته، در مطالعه حاضر به بررسی آن می‌پردازیم.

مواد و روشها

جمع‌آوری نمونه‌ها در اردیبهشت ۱۳۹۷ انجام گردید. نمونه‌ها از رودخانه دینور (یک نمونه نر و یک نمونه ماده) شهرستان صحنه در استان کرمانشاه جمع‌آوری شدند سپس درون کیسه پارچه‌ای به آزمایشگاه جانورشناسی دانشگاه رازی کرمانشاه منتقل گردیدند تا مطالعات لازم بر روی آنها انجام شود. کد موزه‌ای نمونه‌ها مورد آزمایش RUZM-EM.30 (نر) و RUZM-EM.31 (ماده) می‌باشند. ابتدا اندازه‌گیری ریختی نمونه‌ها انجام شد (شکل ۱). بعد از بی‌هوشی کامل با کلروفورم و مرگ نمونه‌ها، ابتدا پوست و عضلات جمجمه جانور با قرار دادن آن به مدت ۶۰ دقیقه در آب جوش و با پنس و قیچی جدا شد.

بعد از جدا کردن کامل عضلات جمجمه‌ها مراحل سفید کردن جمجمه‌ها طبق مراحل زیر انجام شد:

- ۱- خون‌گیری: با استفاده از محلول کلرید سدیم ۳۰٪ به مدت ۱۲ ساعت.
- ۲- چربی‌زدایی: با استفاده از بنزین به مدت ۱۲ ساعت.
- ۳- رنگ‌زدایی: با استفاده از آب ژاول ۲٪ به مدت ۶ ساعت و در تاریکی کامل.
- ۴- سفید کردن کامل جمجمه: با استفاده از آب اکسیژنه ۵٪ به مدت ۶ ساعت.
- ۵- آب‌گیری: با استفاده از الکل ۹۶٪ به مدت ۲۴ ساعت.


هیپوپلاسترون، هیپوپلاسترون و *xiphiplastron* و یک استخوان منفرد (انتوپلاسترون) تشکیل شده است. شکل استخوان انتوپلاسترون گاهی به عنوان یک کلید شاخص برای شناسایی گونه‌ها استفاده می‌شود (۲۰).

قبلاً ۱۰ گونه لاک‌پشت در ایران شناسایی شده بود (۱۵)، طی چند سال اخیر دو گونه جدید لاک‌پشت به صورت بیگانه در محدوده کشور ایران مشاهده شده که با احتساب آنها، تعداد گونه‌های لاک‌پشت موجود در قلمرو کشور ایران به ۱۲ می‌رسد (۱). لاک‌پشت برکه ای خزری، *Mauremys caspica* (Gmelin, 1774) به خانواده Geoemydidae تعلق دارد (۸). این لاک‌پشت آب شیرین در سراسر خاورمیانه گسترده شده است (۲۲). سه زیرگونه در ایران گزارش شده است. *Mauremys. c. caspica* (Gmelin 1774) در استانهای گلستان، مازندران، گیلان، اردبیل، آذربایجان شرقی و غربی پراکنش دارد. *M. c. ventrimaculata* Wischuf & Fritz, 1996 در استانهای فارس و اصفهان و *M. c. siebenrocki* Wischuf & Fritz 1997 در استانهای بوشهر، کردستان، کرمانشاه، لرستان، ایلام، خوزستان، فارس و چهارمحال و بختیاری دارای پراکنش است (۵، ۱۵).

جمجمه و سایر استخوانهای بدن ساختمان پیچیده ای دارند که ارائه دهنده اطلاعات فراوانی می‌باشند و برای مطالعات فیلوژنی موفولوژیکی ارتباطات بین خزندگان مورد استفاده قرار می‌گیرند (۴) و به طور عملکردی استخوان‌ها و ماهیچه‌های مرتبط با آن در زمینه تغذیه، سیستم‌های حسی، حرکت و انتخاب جنسی و همچنین خویشاوندی بین تاکسونها (۲۳) مورد مطالعه قرار گرفته است. با توجه به محدود بودن مطالعات گذشته بر روی اسکلت لاک‌پشت‌ها در ایران و تغییرات وابسته به زیستگاه و اقلیم بر جمعیت لاک‌پشت‌ها هنوز شناخت کاملی از آنها در ایران وجود ندارد. با توجه به جایگاه مهم لاک‌پشت‌ها در اکوسیستم، مطالعه حاضر سعی دارد با

Lite و لوپ مجهز به دوربین دیجیتال مدل Olympus DP12 Germany عکس برداری شد (۱۲).

تمامی این مراحل در مجموع ۶۰ ساعت طول کشید. بعد از آن به نمونه‌ها بر چسب زده و سطوح پشتی و شکمی توسط اسکنر اسکن شد و بوسیله دوربین دیجیتالی Dino-



شکل ۱- سطح پشتی (A) و سطح شکمی (B) در لاک‌پشت *Mauremys caspica*

جدول ۱- میانگین اعداد حاصل از بیومتری جمجمه *Mauremys caspica*

مقادیر	توصیف	صفات مورد بررسی
۴۰/۶۱ میلی‌متر	از پوزه تا لبه انتهایی کوفک فراپس سری	طول جمجمه
۲۵/۸۳ میلی‌متر	بزرگترین پهنا در سطح میانی استخوان فلسی	عرض جمجمه
۱۴/۸۵ میلی‌متر	از آهیانه تا لبه پایینی استخوان مربعی	ارتفاع جمجمه

نمای خلفی کاملاً مشخص است، به طور خلفی اندکی فراتر از سطح پس سری برجسته می‌شود و در نمای کناری می‌توان گفت که هم سطح نوک پوزه است. جمجمه دارای یک گودی گیجگاهی سطحی وسیع است که نقطه خاستگاهی برای ماهیچه‌های منقبض کننده آرواره و نزدیک کننده آرواره را شکل می‌دهند. در نمای کناری، یک دریچه زیرگیجگاهی نسبتاً بیضوی به طور خلفی کناری نسبت به حدقه‌ها جای دارد. به طور کناری، در سطح منطقه مفصلی استخوان مربعی یک فرورفتگی مخروطی مارپیچی عمیق با جهت گیری لبه بیرونی گذرگاه شنوایی خارجی را شکل می‌دهد.

نتایج

توصیف عمومی جمجمه *Mauremys caspica* :
همچنانکه در جدول (۱) مشخص شده است، نسبت طول جمجمه (از پوزه تا لبه انتهایی کوفک فراپس سری) به عرض جمجمه فرد بالغ ۱/۵۷ است و نسبت طول جمجمه (از قدامی پوزه تا لبه انتهایی کوفک فراپس سری) به ارتفاع جمجمه ۲/۷۳ است. پوزه اندکی باریک شده است و در قسمت قدامی اندکی دنداندار است. جمجمه از نمای پشتی ظاهری مثلثی دارد و از نمای کناری، جمجمه ظاهری مسطح با شیب بسیار اندک دارد. استخوان فلسی به طور خلفی کناری یک زائده برآمده رو بالا دارد که در

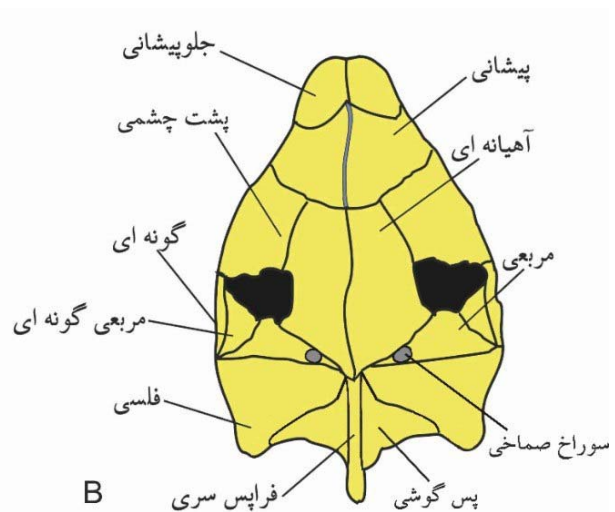
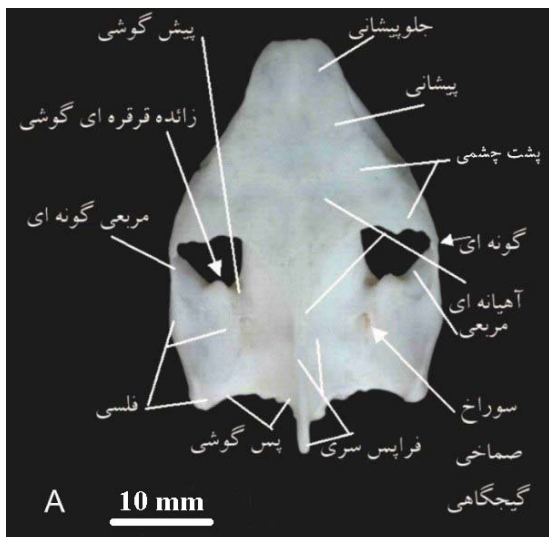
عناصر تشکیل دهنده سقف جمجمه پوستی

استخوان‌های بینی (nasal): زوج استخوان‌های بینی (شکل ۲) در *M. caspica* وجود دارد. استخوان‌های بینی به طور قدامی با تیغه میانی بینی، به طور قدامی کناری با استخوان آرواره ای، به طور خلفی کناری با استخوان‌های جلوپیشانی، به طور خلفی استخوان‌های پیشانی جوش خورده مفصل می‌شوند و برای تمام این مفصل‌شدگی‌ها درز‌های بارز شکل می‌گیرد.

استخوان‌های جلوپیشانی (prefrontal): جفت استخوان‌های جلوپیشانی (شکل ۲) قدامی‌ترین بخش سقف جمجمه را می‌سازند، لبه‌های پشتی و قدامی حدقه را شکل می‌دهند و به طور قدامی، استخوان جلوپیشانی لبه‌های خلفی پشتی درجه بینی خارجی را شکل می‌دهند. در یک توصیف عمومی استخوان جلوپیشانی داسی شکل است که حدقه را به صورت قدامی- قدامی پشتی در بر می‌گیرد و آن را از اتاقک بینی جدا می‌کند. برجستگی پیشانی استخوان جلوپیشانی به طور خلفی با استخوان پیشانی و به طور میانی با استخوان جلوپیشانی مجاور مفصل می‌شود، و برجستگی کامی آن به طور کناری با

استخوان‌های آرواره ای و به طور شکمی با استخوان کامی مفصل می‌شود. برجستگی کامی لبه قدامی سوراخ آئولولار فوقانی (foramen alveolare superius) را می‌سازد. استخوان جلو پیشانی به طور میانی لبه کناری درجه حدقه ای بینی را می‌سازد؛ درجه حدقه ای بینی به واسطه مشارکت استخوان‌های جلوپیشانی حالت V شکل است، اما استخوان‌های جلوپیشانی دو طرف با یکدیگر تماس ندارند.

استخوان‌های پیشانی (frontal): زوج استخوان‌های پیشانی از نمای پشتی، تخت و هموار هستند (شکل ۲). زوج استخوان‌های پیشانی به طور میانی با درز بارز به یکدیگر جوش می‌خورند. هر استخوان پیشانی به طور قدامی با استخوان جلوپیشانی، به طور کناری با استخوان پشت چشمی (postorbital)، به طور خلفی با استخوان آهیانه ای مفصل می‌شود. دو استخوان پیشانی به یکدیگر نمی‌رسند اما یک شیار به عنوان شیار بویایی فراهم می‌آورند.



شکل ۲- جمجمه لاک‌پشت *M. caspica* در نمای پشتی (A)، نمای شماتیک (B)

استخوان مربعی گونه ای (quadratojugal): زوج استخوان مربعی گونه ای (شکل ۲) کوچک و از نمای کناری این استخوان به طور اریب با جهت گیری خلفی پشتی - قدامی شکمی قرار می‌گیرد. لبه خلفی شکمی این استخوان به طور کامل با لبه قدامی استخوان مربعی (حفره صماخی) مفصل می‌شود. از نمای کناری، لبه قدامی پشتی استخوان مربعی گونه ای نه با استخوان گونه ای بلکه با استخوان پساحدقه ای مفصل می‌شود، اگر چه در لبه پشتی درجه زیرگیجگاهی به هم نزدیک می‌شوند و تماس اندکی با هم دارند. چنانکه از نمای کناری مشخص است این استخوان لبه پشتی خلفی این درجه را می‌سازد. از نمای پشتی، استخوان مربعی گونه ای لبه کناری قدامی درجه گودی گیجگاهی (fossa temporalis) را تشکیل می‌دهد.

استخوان‌های فلسی (squamosal): زوج استخوان فلسی (شکل ۲) تشکیل دهنده بخش پشتی کناری جمجمه است. این استخوان به صورت مایل تا عقب سوراخ stapediotemporalis فوقانی گسترش می‌یابد و به صورت مستقیم تا لبه خلفی جمجمه پیش می‌رود؛ از این رو می‌توان گفت که از نمای پشتی حالت دوزنقه ای دارد. استخوان‌های فلسی به طور خلفی کناری یک زائده برآمده رو بالا دارد که در نمای خلفی کاملاً مشخص است. از دید کناری استخوان فلسی به طور قدامی با لبه پشتی، پشتی خلفی و خلفی حفره صماخی استخوان مربعی مفصل می‌شود. استخوان فلسی خیلی به لبه حفره صماخی نزدیک می‌شود، به نحوی که بخش خلفی - پشتی جمجمه به طور خلفی نسبت به حفره صماخی تنها به وسیله استخوان فلسی ساخته می‌شود. در نمای پشتی استخوان فلسی به طور میانی خلفی با استخوان پس‌گوشی، میانی - قدامی با استخوان پیش‌گوشی و به طور قدامی با استخوان مربعی مفصل می‌شود. از نمای خلفی و نیز شکمی مشخص است که استخوان فلسی و زائده کنار پس‌سری استخوان پس‌گوشی پیوند گسترده ای برقرار می‌کند. سراچه پس‌گوشی

استخوان آهیانه ای (parietal): زوج استخوان‌های آهیانه ای (شکل ۲) سازنده بخش اعظم لوحه جمجمه ای پشتی است. بخش قدامی این استخوان تخت و هموار است و به طور کناری و خلفی کناری کاو است. به طور میانی یا در امتداد کل طول خود با استخوان آهیانه ای طرف مقابل مفصل می‌شود. به طور خلفی میانی، استخوان‌های آهیانه ای باریک می‌شوند و یک ناوک میانی برجسته دارند که به طور خلفی بیرون می‌زند. ناوک میانی گسترش بسیار اندکی دارد و بلافاصله پس از آن کوفک فراگیجگاهی استخوان فرانس سری شروع می‌شود ولی هیچ همپوشانی صورت نمی‌گیرد. هر استخوان آهیانه ای به طور قدامی کناری با استخوان پساحدقه ای مفصل می‌شود؛ سطح مفصلی این اتصال به میزان بیشتری به بخش‌های کناری گسترش می‌یابد. هر استخوان آهیانه ای به طور شکمی یک برجستگی تحتانی آهیانه ای (processus inferior parietalis) سازنده دیواره قدامی کناری حفره جمجمه ای (cavum cranii) ستبر و با جهت گیری شکمی دارد، که به طور قدامی با ناوک کنارسهمی (parasagittal ridge) شکمی استخوان‌های پیشانی پیوسته است و به طور شکمی و در قدامی ترین سرحد خود با برجستگی بالارونده استخوان کامی مفصل می‌شود. لبه خلفی زائده تحتانی آهیانه ای لبه قدامی سوراخ عصب سه قلو را می‌سازد، در حالیکه لبه قدامی این برجستگی لبه خلفی گودی حدقه ای و سوراخ میان حدقه ای را می‌سازد. استخوان آهیانه ای به طور کناری با استخوان پیش‌گوشی مفصل می‌شود.

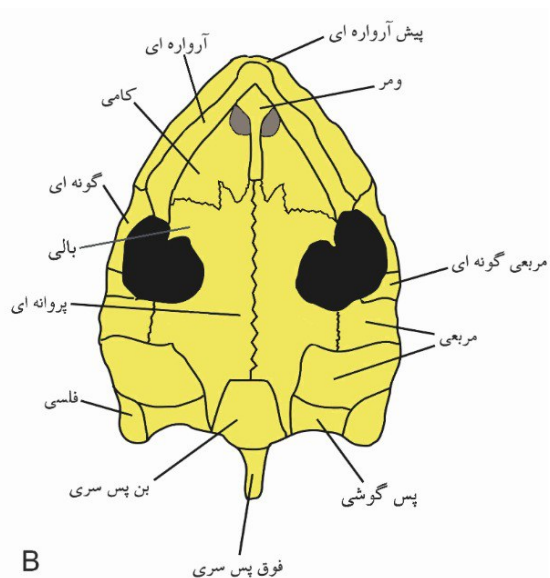
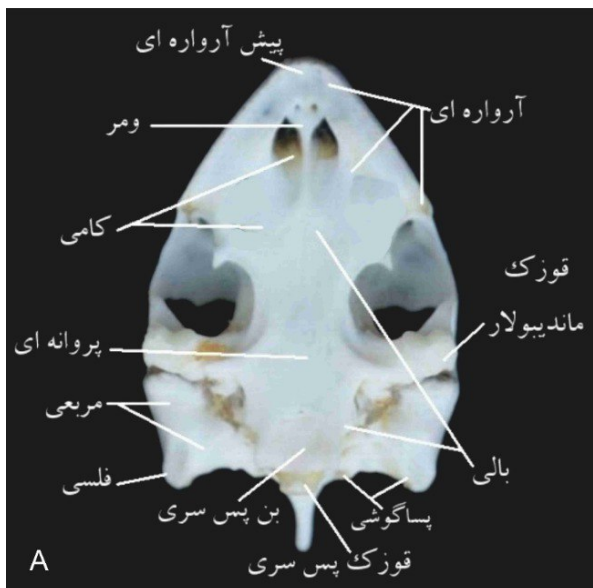
استخوان‌های گونه ای (jugal): زوج استخوان‌های گونه ای (شکل ۲) تقریباً در نیمه قدامی فاصله حدقه تا درجه زیرگیجگاهی گسترش می‌یابد. لبه شکمی استخوان گونه ای سازنده لبه پشتی درجه زیرگیجگاهی است. استخوان گونه ای به طور قدامی با استخوان آرواره ای و به طور پشتی و خلفی با استخوان پساحدقه ای مفصل می‌شود.

عناصر کامل کننده مجموعه پوستی (Dermatocranium)

استخوان پیش آرواره ای (premaxilla): استخوان‌های پیش آرواره ای (شکل ۲) لبه قدامی پوزه را می‌سازند. ظاهری مستطیلی با اندکی کوژی در نمای لبی (labial) دارد. این استخوان تنها به طور کناری با استخوان آرواره ای مفصل می‌شود. درز میان استخوان‌های پیش آرواره ای و آرواره ای قابل تشخیص نیست. از دید قدامی و خلفی-شکمی می‌توان کمابیش مرز میان استخوان‌های پیش آرواره ای جوش خورده را حدس زد، اما تشخیص دقیق آن نیاز به بررسی‌های تکوینی نمونه‌های نابالغ دارد. لبه رویی استخوان پیش آرواره ای، لبه زیرین دریچه بینی خارجی را می‌سازد. لبه خلفی زائده کامی (palatal process) استخوان پیش آرواره ای با گسترش خلفی علاوه بر جدایی استخوان‌های آرواره ای به برقراری تماس با استخوان وومر می‌انجامد. در نمای شکمی، می‌توان درز میان استخوان‌های پیش آرواره ای و آرواره ای را ردگیری کرد. ناوک‌های زبانی (ridges lingual) پیش آرواره ای در این گونه وجود ندارد.

(antrum postoticum) به طور عمده به وسیله استخوان فلسی پیکر بندی می‌شود. سراچه پساگوشی عمیق و باریک است.

استخوان‌های پساحدقه ای (postorbital): زوج استخوان‌های پساحدقه ای (شکل ۲) از نمای پشتی و کناری کوژ است و لبه خلفی آن ناصاف و دارای چند دندان است. استخوان پساحدقه ای به واسطه دو سوم خلفی لبه میانی با استخوان آهیانه ای و به واسطه یک سوم قدامی لبه میانی با استخوان پیشانی مفصل می‌شود، به طور کناری - قدامی به طور گسترده با استخوان گونه ای و به طور کناری خلفی با استخوان مربعی گونه ای مفصل می‌شود و در فاصله بین این دو مفصل شدگی اخیر، استخوان پساحدقه ای بین دو استخوان گونه ای و مربعی گونه ای گوه می‌سازد و بخشی کوچکی از لبه دریچه زیرگیجگاهی را شکل می‌دهد. استخوان پساحدقه ای به طور قدامی حدقه و به طور خلفی دریچه زیرگیجگاهی را لبه سازی و از هم جدا می‌کند. سطح شکمی استخوان پساحدقه ای یک ناوک میانی کناری ضعیف دارد که با یک ناوک برجسته بر روی استخوان آهیانه ای پیوسته است.



شکل ۳- مجموعه لاک پشت *M. caspica* در نمای شکمی (A)، نمای شماتیک (B)

به دریچه بینی داخلی ختم می‌شود و لبه پشتی و کناری آن را می‌سازد. لبه کناری استخوان کامی یک زائده با جهت گیری قدامی - شکمی - کناری شکل می‌دهد که با استخوان آرواره ای مفصل می‌شود. این زائده لبه قدامی دریچه کامی را در خود جای می‌دهد (دریچه کامی در میان استخوان‌های کامی، بالی و آرواره ای تشکیل می‌شود). استخوان کامی، همچنین لبه میانی دریچه فوق‌الذکر را نیز می‌سازد. دریچه کامی قطره مانند، و بسیار بزرگ است. درز خلفی استخوان کامی برای مفصل شدن با استخوان بالی کاملاً مشخص و W مانند است. جایگاه استخوان کامی در یک سوم قدامی جمجمه است. چنانکه در نمای شکمی دیده می‌شود، استخوان‌های کامی به طور قدامی با استخوان وومر پیوند می‌شود. در نمای کناری این استخوان به طور قدامی با استخوان جلوپیشانی مفصل می‌شود. وجود سوراخ آلوتولار فوقانی قابل مشاهده است. از نمای کناری همچنین مشخص است که استخوان کامی لبه زیرین دریچه حذقه ای-بینی را می‌سازد. لبه های خلفی و خلفی کناری دریچه بینی داخلی با استخوان کامی ساخته می‌شود.

استخوان بالی (pterygoid): استخوان‌های بالی (شکل ۳) به طور قدامی به طور گسترده به همدیگر مفصل می‌شوند، اما به طور خلفی از یکدیگر جدا هستند. درز اتصالی آنها به صورت یک شیار قابل دیدن است. هر استخوان بالی تخت و بدون کاویدگی است. درز قدامی استخوان‌های بالی برای مفصل شدن با استخوان کامی بارز و W مانند است. از دید شکمی، این از انتهای یک سوم قدامی جمجمه تا نزدیکی میانه کناری استخوان بن پس سری گسترش می‌یابد. به طور خلفی نسبت به درز میانی استخوان‌های بالی، استخوان‌های بالی به طور گسترده با کل لبه کناری استخوان بن پروانه ای (basisphenoid) به طور میانی مفصل می‌شوند. به طور خلفی، استخوان بالی دو زائده انشعابی کناری و خلفی می‌سازد. یک زائده کناری صفحه مانند بر روی سطح میانی استخوان مربعی

استخوان‌های آرواره ای (maxilla): استخوان‌های آرواره ای (شکل ۳) لبه قدامی کناری جمجمه را می‌سازد. از دید کناری، سطح سایشی کوژ است. منافذ ریزی در سطح زبانی این استخوان وجود دارد. هر استخوان آرواره ای تنها با لبه خلفی استخوان پیش آرواره ای مفصل می‌شود. لبه قدامی هر استخوان آرواره ای رو به عقب تورفتگی دارد. برجستگی جلوپیشانی استخوان آرواره ای لبه های قدامی و قدامی - شکمی حذقه و نیز لبه قدامی - میانی دریچه بزرگ کامی را می‌سازند. سطح مفصلی استخوان آرواره ای لبه های کناری و کناری شکمی دریچه بینی خارجی را می‌سازد. استخوان‌های آرواره ای هر دو سوی جمجمه توسط استخوان‌های پیش آرواره ای به طور عمده به طور قدامی و استخوان وومر به طور جزئی به طور خلفی از هم جدا می‌شوند.

استخوان تیغه‌ای (vomer): استخوان‌های تیغه‌ای (شکل ۳) در نمونه های بالغ *M. caspica* جوش خورده و از دید شکمی کاو است که به طور قدامی با استخوان پیش آرواره ای، به طور قدامی کناری با استخوان آرواره ای و به طور خلفی با شکل دهی یک ناوک برجسته خلفی میانی، که دریچه های بینی داخلی را از هم جدا می‌کند، با استخوان‌های کامی مفصل می‌شود. این استخوان لبه قدامی میانی دریچه بینی داخلی (apertura narium interna) را می‌سازد و با دو منفذ میان‌آرواره ای (intermaxillary foramens) در جلوی دریچه بینی داخلی در نزدیکی مرز مفصل شدن با استخوان پیش‌آرواره ای سوراخ می‌شود. شیار وومری وجود ندارد. بخش اعظم استخوان وومر به استثنای نیمه خلفی ناوک در زیر گودی بینی جای می‌گیرد و در ساختن دریچه بینی داخلی شرکت می‌کنند.

استخوان‌های کامی (palatine): طول استخوان کامی (شکل ۳) تقریباً دو برابر عرض آن است. هر یک از استخوان‌های کامی دارای شیار وسیع گسترده طولی به طول کل استخوان کامی هستند. این شیار در قسمت قدامی

ای برقرار نیست. تاج فرایس‌سری در خلفی‌ترین نقطه نوک تیز می‌شود. گذار از کوفک فرایس‌سری به بخش شکمی - کناری، برای ساختن سطح خلفی - میانی گودی گیجگاهی، با شیب ملایمی صورت می‌گیرد.

استخوان پس‌گوشی (opisthotic): زوج استخوان پس‌گوشی (شکل ۳) بخش خلفی کپسول گوش (otic capsule) را می‌سازد. درجه پیوستگی و نبود درز بارز میان دو عنصر پس‌گوشی به قدری است که اظهار نظر پیرامون مفصل شدن این دو استخوان را امکان‌پذیر نمی‌سازد. اما با توجه به اینکه درز استخوان پیش‌گوشی با عناصر کناری به حدی است که می‌توان کمابیش جایگاه تقریبی عنصر پیش‌گوشی در *M. caspica* را برآورد کرد، تماس مختصر استخوان‌های پیش‌گوشی و پس‌گوشی به طور خلفی نسبت به دریچه/سوراخ stapediotemporal در این گونه وجود دارد. لبه میانی استخوان پس‌گوشی با استخوان فرایس‌سری مفصل می‌شود. به دلیل پیوستگی ساختار و نبود درز مشخص میان استخوان پس‌گوشی و با عناصر کناری شامل استخوان‌های مربعی و فلسی، تنها از جایگاه بالقوه استخوان پس‌گوشی می‌توان مشخص کرد که استخوان پس‌گوشی با استخوان فلسی مفصل می‌شود.

استخوان برون پس‌سری (exoccipital): زوج استخوان برون‌پس‌سری (شکل ۳) لبه‌های کناری و شکمی کناری سوراخ بزرگ پس‌سری (foramen magnum) را می‌سازد؛ هر استخوان برون پس‌سری یک سوم پشتی کناری قوزک پس‌سری (condylus occipitalis) را می‌سازد. شیار جدا کننده یک سوم برون‌پس‌سری قوزک پس‌سری از یک سوم برون‌پس‌سری قوزک پس‌سری با شیارهای بارز بر روی قوزک مشخص می‌شود. یک سوم قوزک برون‌پس‌سری دو استخوان برون‌پس‌سری به طور پشتی میانی با هم دیگر در تماس هستند و دارای درز بارز هستند. از این رو می‌توان اظهار داشت که استخوان برون‌پس‌سری سهمی در ساختن سوراخ بزرگ پس‌سری ندارد. از نمای پشتی، درز

(quadrate) بالا می‌آید و در سطح پشتی استخوان مربعی با آن تماس برقرار می‌کند، اما به برجستگی ماندیبولار (Condylus mandibularis) استخوان مربعی نمی‌رسد. زائده انشعابی خلفی، ضمن برقراری تماس میانی با استخوان بن‌پروانه‌ای، به طور خلفی با استخوان بن‌پس‌سری نیز تماس برقرار می‌کند. لبه کناری میان‌تنه استخوان بالی، لبه میانی دریچه زیرگیجگاهی (Subtemporalis fenestra) را می‌سازد و به طور قدامی کناری به یک زائده بالی خارجی (processus pterygoideus externus) جهت مفصل شدن با استخوان آرواره‌ای ختم می‌شود. زائده بالی خارجی عقب‌تر از قدامی‌ترین بخش استخوان بالی قرار می‌گیرد. یک سوراخ خلفی کانالی کاروتیکی داخلی (posterius canalis carotici interni) برجسته، هلالی شکل و با جهت گیری خلفی - کناری به طور خلفی - کناری نسبت به هر استخوان بالی و به طور پشتی - میانی به سطح برجستگی ماندیبولار استخوان مربعی وجود دارد. استخوان بالی به طور خلفی با استخوان بن‌پروانه‌ای مفصل می‌شود.

مجموعه عصبی (Neurocranium)

استخوان فرایس‌سری (supraoccipital): تک استخوان فرایس‌سری (شکل ۳) سازنده سطح خلفی پشتی حفره مجموعه است. این استخوان به طور کناری با استخوان پیش‌گوشی (prootic) و به طور خلفی کناری با استخوان پس‌گوشی (opisthotic) و لبه‌های پشتی میانی استخوان برون‌پس‌سری (exoccipital) مفصل می‌شود. استخوان فرایس‌سری سازنده لبه پشتی سوراخ بزرگ پس‌سری (foramen magnum) است. سوراخ بزرگ پس‌سری حالت بیضوی دارد. این استخوان یک زائده فرایس‌سری برجسته دارد که به طور خلفی فراتر از سطح برجستگی کنارپس‌سری استخوان‌های فلسی و پس‌گوشی بیرون می‌زند. برجستگی فرایس‌سری یک کوفک فرایس‌سری میانی دارد. همپوشانی پشتی کوفک فرایس‌سری استخوان‌های آهیانه

stapediotemporal فوقانی امکان پذیر نیست، اما می‌توان تنها به مشارکت استخوان پیش‌گوشی در ساخت این دریچه/سوراخ اشاره کرد. لبه قدامی - کناری استخوان پیش‌گوشی ستر است و زائده قرقره ای گوشی (processus trochlearis oticum) را در لبه خلفی دریچه زیرگیجگاهی می‌سازد.

استخوان بن پروانه ای (basisphenoid): تک استخوان بن پروانه ای (شکل ۳) یک عنصر مرکب تشکیل شده از استخوان کنارپروانه ای (parasphenoid) پوستی و استخوان بن پروانه ای درون غضروفی است. استخوان کنارپروانه ای و بن پروانه ای به طور درهم تنیده در نمونه های بالغ جوش می‌خورند. در نمای شکمی استخوان بن پروانه ای به طور قدامی با لبه های خلفی میانی استخوان‌های کامی، به طور جانبی با استخوان بالی، و به طور خلفی با لبه قدامی استخوان بن پس سری مفصل می‌شود. زاویه استخوان بن پروانه بسیار به تراز افق نزدیک است. سطح شکمی آن توسط دو سوراخ متقارن برای انتقال رگ خونی و اعصاب سوراخ می‌شود.

جمع‌های احشایی (Splancoocranium)

استخوان‌های مربعی (quadrate): زوج استخوان‌های مربعی (شکل ۳) از دید پشتی، استخوان مربعی یک عنصر ستر و کوچکتر در لبه قدامی - کناری سراچه پساگوشی است. زائده قرقره ای گوشی تنها توسط استخوان پیش-گوشی ساخته می‌شود. به طور شکمی، هر استخوان مربعی یک قوزک ماندیبولار (condylus mandibularis) برجسته با رویه های میانی و کناری برجسته دارد که به وسیله شیار پاراساژیتال (parasagittal furrow) از هم جدا هستند. و با آرواره پایین مفصل می‌شود. رویه کناری کوژ و رویه میانی صاف است. رویه میانی با جهت گیری قدامی - کناری - شکمی بزرگتر از رویه کناری با جهت گیری قدامی - میانی - شکمی است. از نمای کناری مشخص است که هر استخوان مربعی بخش اعظم دیواره و لبه های

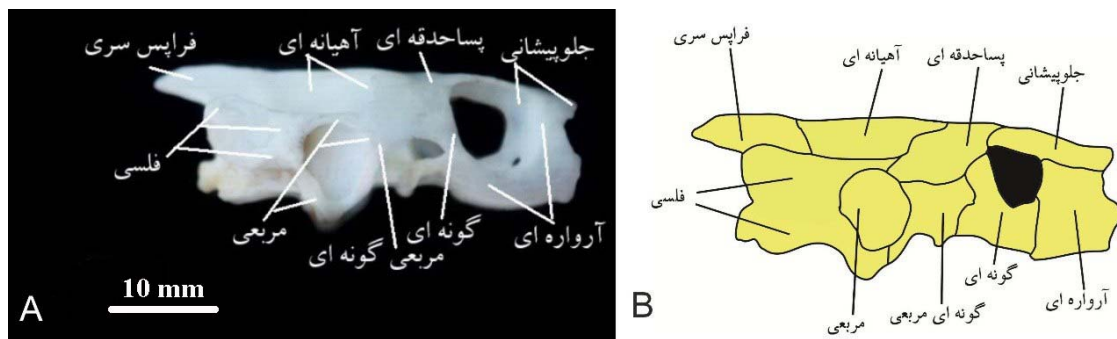
میان استخوان‌ها بارز نیست. استخوان برون‌پس‌سری به طور کناری با لبه خلفی - میانی استخوان پس‌گوشی و به طور شکمی - میانی با استخوان بن‌پس‌سری مفصل می‌شود. ارتباط استخوان بالی و برون‌پس‌سری از طریق بافت همبند صورت می‌گیرد. استخوان برون‌پس‌سری به طور شکمی و شکمی - کناری با استخوان بن‌پس‌سری مفصل می‌شود. از نمای خلفی مجموعه مشخص است که در هر طرف یک سوراخ عصب زیرزبانی (foramina nervi hypoglossi) به طور میانی برای انتقال عصب زیرزبانی و یک سوراخ گردنی خلفی (foramen jugularis posterius) به طور خارجی تر برای انتقال عصب واگ استخوان برون-پس‌سری را سوراخ می‌کند. سوراخ گردنی خلفی به طور نسبی بسیار درشت است. لبه کناری هر استخوان برون‌پس‌سری عمیقاً کاو است.

استخوان بن‌پس‌سری (basioccipital): تک استخوان بن-پس‌سری (شکل ۳)، منفرد و میانی، از دید شکمی کاو است. یک سوم شکمی برجستگی پس‌سری توسط این استخوان فراهم می‌شود. درز میان این یک سوم شکمی با یک سوم های کناری فراهم شده توسط استخوان‌های برون‌پس‌سری بارز است. ارتباط میان استخوان‌های بن‌پس‌سری و لبه خلفی استخوان بالی برقرار است. سطح پشتی استخوان بن‌پس‌سری کف کاسه جمع‌های خلفی را می‌سازد. لبه خلفی شکمی استخوان بن‌پس‌سری دارای جهت گیری شکمی کناری است. در نمای خلفی مجموعه مشخص است که سطح پشتی استخوان بن‌پس‌سری با لبه شکمی کناری استخوان برون‌پس‌سری مفصل می‌شود.

استخوان پیش‌گوشی (prootic): زوج استخوان پیش‌گوشی (شکل ۳) بخش قدامی میانی کپسول های گوشی را می‌سازد. استخوان پیش‌گوشی اندکی به طور پشتی کاو است و کف قدامی - میانی گودی گیجگاهی (fossa temporalis) را می‌سازد. با توجه به بارز نبودن درز با استخوان‌های مجاور، محدوده بندی دقیق دریچه/سوراخ

فلسی، به طور میانی با استخوان پیش‌گوشی، به طور قدامی-کناری با استخوان مربعی گونه ای و به طور قدامی-شکمی-میانی با استخوان روبرالی و به طور شکمی به طور خلفی-میانی نسبت به کندیل ماندیبولار با شاخه مربعی استخوان بالی مفصل می‌شود. استخوان مربعی سهمی در لبه سازی سوراخ عصب سه قلو ندارد. سوراخه پس‌گوشی به طور عمده به وسیله استخوان فلسی پیکر بندی می‌شود.

میانی حفره صماخی (cavum tympani) را می‌سازد. از نمای کناری، این حفره با یک جهت گیری خلفی-میانی به درون مجسمه پیش می‌رود. پهنای هر کندیل ماندیبولار تقریباً دو برابر طول آن است و نسبت پهنای قوزک به طول قوزک تقریباً برابر است. این قوزک بلافاصله بخشی از لبه پایینی حفره صماخی را می‌سازد. لبه خلفی استخوان مربعی کناری دریچه ی روئین و زیرین گیجگاهی را می‌سازد. استخوان مربعی به طور خلفی به طور گسترده با استخوان



شکل ۴- مجسمه لاک‌پشت *M. caspica* در نمای کناری (A)، نمای شماتیک (B)

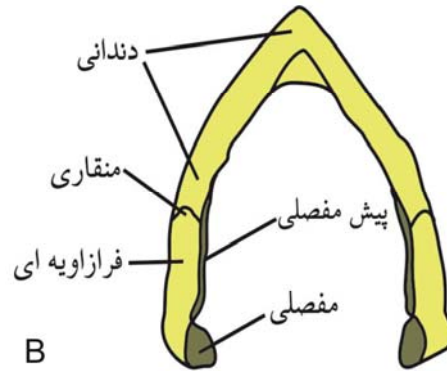
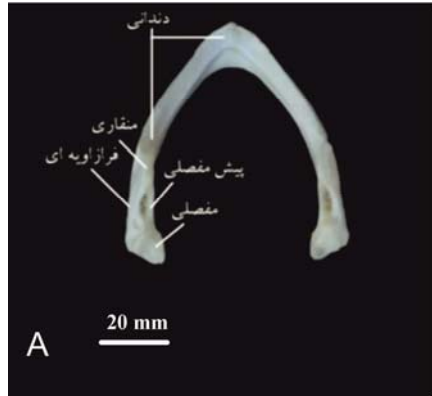
طور خلفی به صورت میانی-کناری فشرده می‌باشد. ناوک کناری دارای لبه تیز و از نمای کناری کمابیش کاو است. دریچه گودی مکل (*fossa meckelii*) باریک و دراز است، و به طور کناری با استخوان فرازاویه ای، و به طور میانی با استخوان پیش مفصلی لبه دار می‌شود و از به هم رسیدن استخوان‌های فرازاویه ای و پیش مفصلی به طور قدامی و خلفی لبه های قدامی و خلفی این دریچه تکمیل می‌شوند. هر شاخه از ماندیبول یک شیار غضروف مکل (sulcus *cartilaginis meckelii*) مشخص دارد که به طور میانی در دو سوم قدامی هر شاخه ماندیبول گسترش یافته و تا سمفیز ماندیبولار تداوم می‌یابد. از نمای کناری مشخص است که زائده منقاری هر شاخه ماندیبول از تیغه ای دندان، پیش مفصلی و منقاری تشکیل می‌شود. منطقه مفصلی ماندیبولار (*area articularis mandibularis*) ستر و به طور خلفی-پشتی جهت گیری شده است و از

استخوان روبرالی (*epipterygoid*): استخوان روبرالی با ساختاری یکپارچه دارای یک برجستگی میله‌ای در جلوی سوراخ تریژمینال که به طور شکمی خلفی به استخوان مربعی ختم می‌شود است (شکل ۴).

آرواره پایین: استخوان‌های دندانی (*dentary*)، مفصلی (*articular*)، پیش مفصلی (*prearticular*)، زاویه ای (*angular*)، فرازاویه ای (*surangular*) و منقاری (*coronoid*) سازنده آرواره پایین وجود دارد (شکل ۵). چنانکه در نمای پشتی دیده می‌شود، آرواره پایین V مانند است و مفصل آرواره ای جوش خوردگی کاملی دارد، به نحوی که از نمای پشتی و خلفی هیچ نشانی از درز بین شاخه های راست و چپ وجود ندارد. هر یک از شاخه های چپ و راست به طور لبی (*labial*) کوژ و به طور زبانی (*lingual*) کاو است. به طور قدامی، آرواره پایین به صورت پشتی-شکمی فشرده است، در حالیکه به

نسبت به منطقه مفصلی ماندیولار، یک زائده پس مفصلی (retroarticular) ستر کوچک وجود دارد.

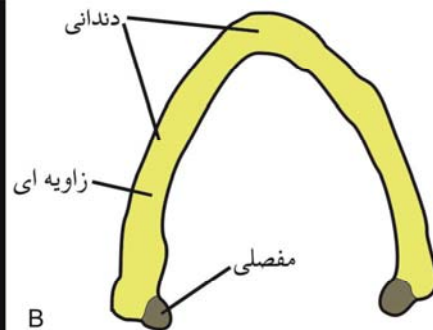
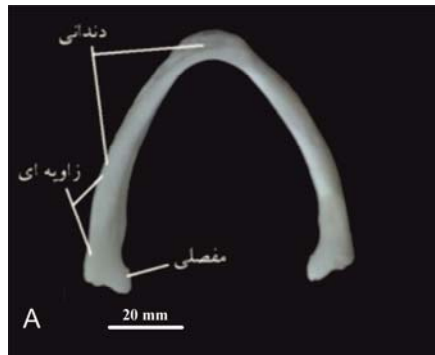
استخوان‌های فرازویه ای (به طور کناری) و مفصلی (به طور پشتی و میانی) ساخته می‌شود. به طور خلفی - میانی



شکل ۵- آرواره پایین در گونه *M. caspica* در نمای پشتی (A) و نمای شماتیک (B)

قدامی با استخوان پیش مفصلی و به طور کناری با استخوان فرازویه ای مفصل می‌شود. به طور شکمی استخوان مفصلی با استخوان زاویه ای تماس برقرار می‌کند.

استخوان مفصلی (articular): زوج استخوان‌های مفصلی خلفی ترین عنصر آرواره پایین را می‌سازد که تقریباً همه منطقه مفصلی ماندیولار را می‌سازند تا با استخوان مربعی مجموعه مفصل می‌شود (شکل ۶). استخوان مفصلی به طور



شکل ۶- آرواره پایین در گونه *M. caspica* در نمای شکمی (A) و نمای شماتیک (B)

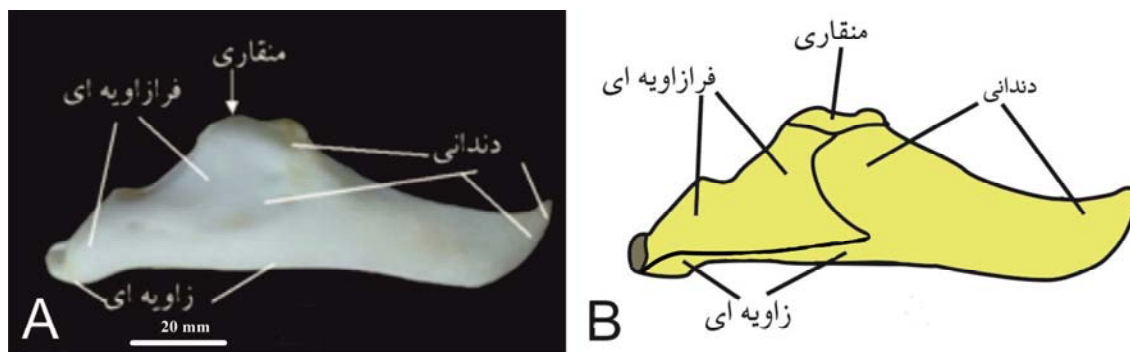
استخوان دندانی بیشتر استخوان منقاری، به استثنای بخش راسی آن را می‌پوشاند. استخوان دندانی به طور مشخص از تماس میان استخوان منقاری و استخوان فرازویه ای جلوگیری می‌کند. زائده منقاری هر استخوان منقاری به طور قدامی با زائده منقاری استخوان دندانی مفصل می‌شود.

استخوان منقاری (coronoid): زوج استخوان‌های منقاری کوچک و پهن است که بیشترین بخش زائده منقاری (coronoideus processus) را می‌سازند (شکل ۶). چنانکه در نمای میانی دیده می‌شود، استخوان منقاری، به طور میانی، لبه فوقانی استخوان پیش مفصلی را می‌پوشاند. از نمای کناری مشخص است که لبه خلفی - پشتی

ماندیولار استخوان فرازویه ای پیش می‌رود. سطح زبانی هر استخوان دندانی یک گذرگاه غضروف مکل برجسته دارد که در کل طول این عنصر گسترش می‌یابد و تا گودی مکل پیش می‌رود. تشخیص سوراخ آلوئولار زیرین (foramen alveolare inferius) شاید به دلیل قرار گرفتن در زیر استخوان پیش‌آرواره ای به طور بصری امکان‌پذیر نیست. سوراخ دندانی صورتی بزرگ (foramen dentofaciale majus) تشخیص داده نشد.

استخوان پیش مفصلی (prearticular): زوج استخوان پیش مفصلی (شکل ۷) نازک است و دیواره میانی گودی مکل را می‌سازد. چنانکه در نمای میانی دیده می‌شود، هر استخوان پیش مفصلی با لبه خلفی شکمی استخوان مقاری و نیمه خلفی لبه پشتی استخوان زاویه ای مفصل می‌شود. چنانکه از نمای میانی دیده می‌شود، استخوان پیش مفصلی تا میانه هر شاخه ماندیولار پیش می‌رود و در این میان نیمه خلفی لبه شکمی شیار غضروف مکل را به طور میانی دیواره بندی می‌کند. به طور خلفی استخوان پیش مفصلی با استخوان مفصلی پیوند می‌خورد. به طور مشخص سوراخ میان ماندیولار دمی (intermandibularis foramen caudalis) فاصله زیادی نسبت به سوراخ میان ماندیولار دهانی، در نزدیکی مرز خلفی استخوان پیش‌آرواره ای با استخوان زاویه ای و در جلوی زائده پس‌زاویه ای استخوان مفصلی قرار دارد. استخوان پیش مفصلی لبه خلفی سوراخ میان ماندیولار دهانی را می‌سازد.

استخوان دندانی (dentary): زوج استخوان‌های دندانی (شکل ۷) بزرگ و به خوبی استخوانی شده هستند، و بخش اعظم سطوح قدامی، میانی و شکمی آرواره پایین را می‌سازند. به طور قدامی - میانی، استخوان‌های دندانی به طور در هم تنیده ای جوش خورده هستند و تشخیص درز میان این عناصر امکان‌پذیر نیست. راهگذر غضروف مکل از ابتدای یک سوم خلفی شروع می‌شود، به طور کامل تا ناحیه سمفیز ماندیولار تداوم می‌یابد و چنین به نظر می‌رسد که راهگذرهای غضروف مکل هر دو شاخه راست و چپ با هم ارتباط برقرار می‌کنند. از دید پشتی مشخص است که استخوان‌های دندانی جوش خورده V مانند هستند. از دید پشتی مشخص است که استخوان دندانی یک ناوک لبی برجسته با لبه منظم دارد. ناوک لبی در خلفی ترین ناحیه به زائده مقاری ختم می‌شود که با زائده مقاری استخوان مقاری پیوسته است. همچنین استخوان دندانی دارای یک ناوک زبانی است که صاف و پخ شده و فرورفته تر از ناوک لبی است. بر روی استخوان دندانی شاخه ماندیولار چپ یک ردیف دندانی را می‌توان بر روی ناوک زبانی مشاهده کرد. چنانکه از نمای خلفی و میانی مشخص است، استخوان دندانی به طور خلفی - شکمی با استخوان زاویه ای به طور گسترده پیوند می‌خورد. لبه خلفی - کناری استخوان دندانی به طور کناری لبه شکمی استخوان مقاری و سطح قدامی استخوان فرازویه ای را می‌پوشاند و چنانکه در نمای کناری مشخص است، به طور خلفی تا نزدیک منطقه مفصلی



شکل ۷- آرواره پایین در گونه *M. caspica* در نمای کناری (A) و نمای شماتیک (B)

استخوان احشایی (splenial): استخوان احشایی در این گونه وجود ندارد.

زاویه ای (angular): زوج استخوان زاویه ای (شکل ۷) دراز و باریک است و در یک سوم خلفی هر شاخه ماندیبولار کشیده شده است. از نمای میانی و کناری استخوان زاویه ای به طور خلفی با استخوان مفصلی مفصل می‌شود و تا زیر منطقه مفصلی ماندیبولار تداوم می‌یابد، از دید کناری به طور پشتی با استخوان دندانانی و از دید میانی به طور پشتی با لبه شکمی استخوان پیش مفصلی مفصل می‌شود. استخوان زاویه ای در هر دو گونه لبه خلفی شکمی شیار غضروف مکل را می‌سازد.

استخوان فرازاویه ای (surangular): زوج استخوان‌های فرازاویه ای (شکل ۷) عناصر نازکی هستند که در بخش خلفی-کناری آرواره پایین قرار می‌گیرد. استخوان فرازاویه ای به طور خلفی با استخوان مفصلی پیوند می‌خورد، به نحویکه لبه خلفی استخوان فرازاویه ای به منطقه مفصلی ماندیبولار مشارکت می‌کند. از نمای کناری مشخص است که لبه قدامی-پشتی استخوان فرازاویه ای با لبه خلفی-کناری استخوان مقاری مفصل می‌شود و لبه قدامی به طور کناری به وسیله استخوان دندانانی مفصل می‌شود. به طور خلفی-شکمی، استخوان فرازاویه ای با استخوان زاویه ای مفصل می‌شود. به طور خلفی-پشتی، استخوان فرازاویه ای یک برجستگی دارد که مقداری مولفه پشتی منطقه مفصلی ماندیبولاریس را می‌سازد. در نمای پشتی، استخوان فرازاویه ای سطح کناری گودی مکل را می‌سازد و از برخورد آن با استخوان پیش مفصلی به طور قدامی و خلفی دریچه گودی مکل را به طور کامل لبه دار می‌کند. یک سوراخ در استخوان فرازاویه ای در سطح منطقه مفصلی ماندیبولار، و به طور شکمی نسبت به آن، وجود دارد. تنها سوراخ بزرگ و بارز را که می‌توان بر روی این استخوان تشخیص داد سوراخ عصب لاله ای گیجگاهی (foramen nervi auriculotemporalis) است.

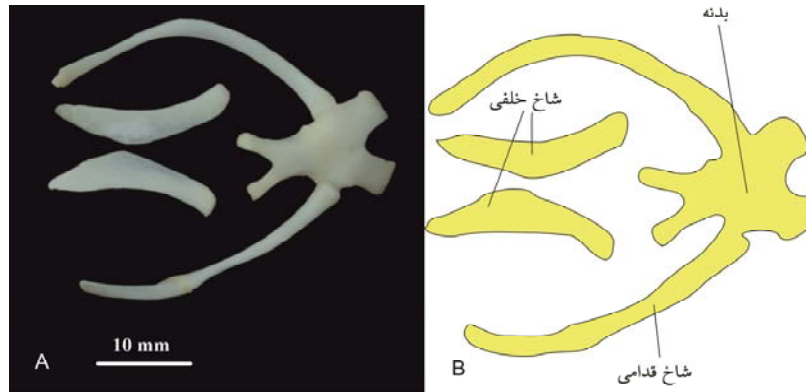
دستگاه هیوئید (hyoid): دستگاه هیوئید به طور شکمی نسبت به زبان، حلق، حنجره و نای قرار دارد و از زبان، حلق و کف دهان پشتیبانی می‌کند. دستگاه هیوئید از هفت عنصر تشکیل شده است: یک صفحه هیوئید میانی و سه جفت عنصر دو طرفه متقارن بصورت شکمی محدب می‌باشد. اجزاء اسکلتی آن شامل یک جسم حدوداً پنج ضلعی است که در ناحیه گلو و بین دو آرواره پایین واقع شده است (شکل ۸).

در امتداد حاشیه های خلفی - جانبی آن سه برجستگی قرار دارد و از قسمت قدامی به خلفی، به cornu hyale متصل هستند. شاخ دومی به خصوص توسعه یافته است و به طور خلفی - پشتی در اطراف گلو تا سطح انتهای خلفی استخوان مربعی گسترش می‌یابد.

سطح پشتی آن دارای یک شیار طولی میانی است. غضروف های حنجره و نای در نزدیکی آن قرار دارند و توسط بافت فیبری محکم به آن متصل می‌شود. سه عنصر هیوئید هر یک از طریق یک مفصل بسیار متحرک با آن مفصل می‌شود.

بحث و نتیجه گیری

ریخت‌شناسی جمجمه لاک‌پشت موضوع مطالعات کلاسیک بوده است (۷)؛ اخیراً محققان ارتباط ریخت-شناسی جمجمه (عرض، طول و ارتفاع)، رژیم غذایی و توانایی گاز گرفتن را پیدا کرده اند (۱۰)، آنها دریافتند که اندازه و ارتفاع نسبی جمجمه با نیروی گاز گرفتن در ۲۸ گونه لاک‌پشت ارتباط دارد. مطالعه ای که اخیراً انجام شد (۳) نشان داد که گرچه انتظار می‌رود که زیستگاه یا رژیم غذایی واگرایی بسیار زیادی را درون یک کلاد ایجاد کند، اما اندازه جمجمه مستقیماً با زیستگاه، رژیم غذایی یا کلاد ارتباط ندارد. هیچ روندی بین کلادها برای تأثیر زیستگاه بر روی اندازه جمجمه مشاهده نشده است.



شکل ۸. دستگاه هیونید در گونه *M. caspica* در نمای پشتی (A) و نمای شماتیک (B)

های بزرگ شدن منطقه شنوایی را می‌توان در فسیل لاک-پشت *Kayentachelys aprix* مشاهده کرد، که یک طولی شدن اولیه را در منطقه گیجگاهی نشان می‌دهد اگرچه بزرگ شدن ثانویه محفظه شنوایی در لاک‌پشت‌های با هجوم به محیط‌های آبی همراه است، بزرگ شدن اولیه آن ممکن است مربوط به جوش خوردن استخوان مربعی به طور میانی نسبت به جعبه مغزی باشد (۱۱).

گونه‌های آبری تمایل دارند که لاک فشرده داشته باشند و با جمع کردن سر و اندامها، احشاء را تحت فشار قرار می‌دهد و احتمالاً ریه‌ها را روی هم جمع می‌کند، درحالی‌که گونه‌های خشکی و نیمه خشکی تمایل دارند که لاک طولی‌تر و بلندتر داشته باشند و جمع کردن اندامها و سر بنظر می‌رسد که حجم ریه و حجم بدن را کاهش نمی‌دهد (۲۵). نیاز برای یک نسبت حجم به سطح بیشتر در یک موقعیت خشکی زی و نیاز به فرو رفتن در آب در یک نوع آبری منجر به آنچه می‌شود که یک تطابق را در گونه‌های آبری و خشکی زی ایجاد می‌کند (۲۵). گونه‌های آبری از نظر شکل حجمه از انواع خشکی زی متفاوت است. بنابراین، زیستگاه (آبری یا خشکی زی بودن) ممکن است به عنوان یک منبع همگرایی ریخت‌شناختی بین انواع خشکی زی و آبری در نظر گرفته شود. تغییرات شکل بین گونه‌های آبری و خشکی زی بیشتر به طول نسبی ناحیه

این بدن معنی است که تغییر اندازه حجمه در انتخاب "آبری" در مقابل "خشکی زی" بودن منعکس نشده است. تفاوت در رژیم‌های غذایی بیشتر از تفاوت بین کلادها یا محیط بوده است. واگرایی در محل زندگی با واگرایی در اندازه همراه نبوده است، اما تا حدی رژیم غذایی به همگرایی اندازه کمک کرده است. گونه‌های گوشتخوار حجمه‌های کوچکتری از دید کامی داشتند و از دید پشتی-جانبی از گونه‌های گیاهخوار کوچکتر بودند. هیچ روند دیگری در مورد تنوع اندازه بین کلادها در محیط‌ها یا رژیم‌های غذایی مشاهده نشد (۳). پیشنهاد شده است تقویت حجمه در لاک‌پشت‌ها که در برابر نیروهای گاز گرفتن بالاتر مقاومت کرده و ایجاد یک حجم بالاتر عضله را ایجاد می‌کند (۱۱). سازگاری‌های ساختاری برای پاسخ به نیازهای عملکردی دلیل اصلی تغییرات استخوانی محسوب می‌شود. یک استدلال رایج این را پیشنهاد می‌کند که طول خلفی اتاق عضله جمع‌کننده مربوط به یک فضای محدود درون اتاق عضله جمع‌کننده است یا توسط شرایط آنابسیس حجمه یا افزایش حجم ناحیه گوش ایجاد شده است، همین امر باعث این شده است که حجمه لاک‌پشت‌ها به صورت خلفی رشد یابد. طولی شدن اتاق عضله جمع‌کننده ممکن است در پاسخ به کاهش حجم به علت اتاق شنوایی افزایش یافته رخ داده باشد؛ اولین گام

که مخصوصاً هنگام حرکات گاز گرفتن تحت تنش زیاد قرار دارد، ایجاد شده است. ساختار اصلاح شده جمجمه، از جمله محکم شدن جمجمه، طولیل شدگی خلفی اتاق عضله جمع کننده و کاهش استخوان گیجگاهی، تغییرات بیشتری را در گردن امکان پذیر می‌کند. در نتیجه، پتانسیل تکامل ساختارهای متنوع جمجمه و گردن‌های بلندتر و انعطاف پذیرتر مسیرهای جدیدی را برای تنوع بیشتر لاک-پشت‌ها در طول زمان ایجاد کرده است. پژوهش حاضر توانست در یک مطالعه توصیفی به بیان ویژگی‌های جمجمه *M. caspica* بپردازد که می‌تواند به عنوان مبنایی برای تبیین جایگاه دقیق رده بندی این گونه استفاده شود. نتایج ما نشان داد که تغییرات استخوان شناسی زیادی در خانواده‌های نزدیک از نظر رده بندی وجود دارد، از جمله از بین رفتن ساختارها، تغییرات در شکل و اندازه استخوان‌های مختلف جمجمه، که می‌تواند به دلیل عادات زیستگاهی متفاوت تکامل یافته باشند.

سپاسگزاری

بدین وسیله از جناب آقای سعید رادمنش که در جمع آوری نمونه‌ها ما را یاری نمودند تشکر و قدردانی می‌گردد.

آرواره بالا در مقایسه با قسمت خلفی جمجمه بستگی دارد. از نظر عملکردی، تفاوت در ریخت‌شناسی بین گونه‌های آیزی و خشکی می‌تواند به روش‌های تغذیه‌ای در هر دو زیستگاه مربوط باشد. نتایج ما اولین مطالعه تشریحی مفصل ساختار جمجمه *M. caspica* بالغ را فراهم آورده است و شرح جزء به جزء ساختار جمجمه آن را ارائه می‌دهد.

تغییرات جمجمه در حین تکامل لاک‌پشت منجر به ایجاد جمجمه‌ای شده است که تنش را پخش می‌کند و اجازه می‌دهد که در برابر فشارهای بالاتر مقاومت کند. جمجمه محکم شده در برابر فشارهای بالاتر مقاومت می‌کند و با کاهش در تعداد استخوانها سازگار است و امکان ایجاد ساختارهای متنوع‌تر، از جمله جمجمه‌های بلند و پهن را می‌دهد. این تغییرات جمجمه نیروهای گاز گرفتن را افزایش می‌دهد و با جبران کاهش حجم محفظه عضله جمع کننده که توسط محفظه‌های بزرگ شنوایی تحمیل می‌شود، به حفظ آنها کمک می‌کند. تکامل جمجمه لاک-پشت و سیستم جمع کننده آرواره همچنین با جمع شدن جمجمه در زیر پوسته محدود می‌شود. تغییرات مکانی عضلات گردن با جوش خوردن استخوان مربعی کامی به جعبه مغزی و در نتیجه بسته شدن مفصل بازی پتریگوئید،

منابع

- Ananjeva, N. B., Milto, K. D., Barabanov, A. V. & Golynsky, E. A. 2020. An annotated type catalogue of amphibians and reptiles collected by Nikolay A. Zarudny in Iran and Middle Asia. *Zootaxa*, 4722, 101-128.
- Claude, J., Paradis, E., Tong, H. & Auffray, J.-C. 2003. A geometric morphometric assessment of the effects of environment and cladogenesis on the evolution of the turtle shell. *Biological Journal of the Linnean Society*, 79, 485-501.
- Claude, J., Pritchard, P. C., Tong, H., Paradis, E. and Auffray, J.-C. 2004. Ecological correlates and evolutionary divergence in the skull of turtles: a geometric morphometric assessment. *Systematic Biology*, 53, 933-948.
- Estes, R., K. de Queiroz, and J. Gauthier. 1988. *Phylogenetic relationships within Squamata*. Pages 119-281 in R. Estes and G. Pregill, eds., *Phylogenetic relationships of the lizard families. Essays commemorating Charles L. Camp*, Stanford University Press, Stanford, California.
- Fritz, U & Wischuf, T 1997, Zur Systematik westasiatisch-südos-
teuropäischer
Bachschildkröten (*Gattung Mauremys*) (Reptilia: Testudines: Bataguridae). *Zoologische Abhandlungen, Staatliches Museum für Tierkunde Dresden*, 49: 223-260.
- Gaffney, E. S. 1972. An illustrated glossary of turtle skull nomenclature. *American Museum Novitates*, 2486, 1-33.

7. Gaffney, E.S., 1975. A phylogeny and classification of the higher categories of turtles. *Bulletin of the American Museum of Natural History*, 155(5), p. 387.
8. Gaffney, E. S., and Meylan, P. A. 1988. A phylogeny of turtles. In "The Phylogeny and Classification of Tetrapods" (M. J. Benton, Ed.), pp. 157–219. Clarendon, Oxford.
9. Gmelin, S. G. 1774. *Reisedurch Rußland zur Untersuchung der drey Natur-Reiche. Dritter Theil. Reisedurch das nordliche Persien, in den Jahren 1770, 1771, bis im April 1772*. St. Petersburg: Kayserliche Academie der Wissenschaften, 508 p. (In German).
10. Herrel, A., O'reilly, J. & Richmond, A. M. 2002. Evolution of bite performance in turtles. *Journal of Evolutionary Biology*, 15, 1083-1094.
11. Jones, M. E., Werneburg, I., Curtis, N., Penrose, R., O'higgins, P., Fagan, M. J. & Evans, S. E. 2012. The head and neck anatomy of sea turtles (Cryptodira: Cheloniodea) and skull shape in Testudines. *Plos one*, 7, e47852.
12. Karamiani, R., & Rastegar-Pouyani, N. 2017. Skull anatomy and Comparative Cranial Osteology of *Eublepharis angramainyu* (Sauria: Eublepharidae) and *Asaccus elisae* (Sauria: Phyllodactylidae). *Species*, 18(59), 117-132.
13. Krenz, J. G., Naylor, G. J., Shaffer, H. B. & Janzen, F. J. 2005. Molecular phylogenetics and evolution of turtles. *Molecular phylogenetics and Evolution*, 37, 178-191.
14. Müller, J. 2003. Early loss and multiple return of the lower temporal arcade in diapsid reptiles. *Naturwissenschaften*, 90, 473-476.
15. Rastegar-Pouyani, Rastegar-Pouyani, N., Kami, H. G., Rajabzadeh, M., Shafiei, S. and Anderson, S. C. 2008. Annotated Checklist of Amphibians and Reptiles of Iran. *Iranian Journal of Animal Biosystematics (IJAB)*, 4(1), 7-30.
16. Rhodin, A. G., Iverson, J. B., Bour, R., Fritz, U., Georges, A., Shaffer, H. & Van Dijk, P. 2017. Turtles of the World. *Annotated checklist and atlas of taxonomy, synonymy, distribution, and conservation status (8th Ed.) Chelonian Research Monographs*, 7, 1-292.
17. Shaffer, H. B., Meylan, P. & Mcknight, M. L. 1997. Tests of turtle phylogeny: molecular, morphological, and paleontological approaches. *Systematic Biology*, 46, 235-268.
18. Sheil, C. A. 2003. Osteology and skeletal development of *Apalone spinifera* (Reptilia: Testudines: Trionychidae). *Journal of Morphology*, 256, 42-78.
19. Wassersug, R. J. 1976. A procedure for differential staining of cartilage and bone in whole formalin-fixed vertebrates. *Stain technology*, 51, 131-134.
20. Werneburg, I. 2019. Morphofunctional categories and ontogenetic origin of temporal skull openings in amniotes. *Frontiers in Earth Science*, 7: 13.
21. Wyneken, J. 2001. The anatomy of sea turtles. U. S. Department of Commerce NOAA Technical Memorandum NMFS-SEFSC-470, 1-172.
22. Yadollahvand, R., Kami, H. G., Mashroofeh, A. & Bakhtiari, A. R. 2014. Assessment trace elements concentrations in tissues in Caspian Pond Turtle (*Mauremys caspica*) from Golestan province, Iran. *Ecotoxicology and environmental safety*, 101, 191-195.
23. Zaaf, A., Herrel, A., Aerts, P. & De Vree, F. 1999. Morphology and morphometrics of the appendicular musculature in geckoes with different locomotor habits (Lepidosauria). *Zoomorphology*, 119, 9-22.
24. Zangerl R. The turtle shell. In: *Biology of the Reptilia*, edited by Gans C. New York: Academic, 1, 311-339
25. Zug, G. R. 1971. Buoyancy, locomotion, morphology for the pelvic girdle and hindlimb, and systematics of cryptodiran turtles. *Miscellaneous Publications Museum Of Zoology, University Of Michigan* 142: 1-98.

Cranial study of the Caspian freshwater turtle, *Mauremys caspica* (Gmelin, 1774) (Testudines: Geoemydidae) in Western Iran

Radmanesh F., Karamiani R., Rastegar-Pouyani N.A.

Department of Biology, Faculty of Science, Razi University, Kermanshah, I.R. of Iran

Abstract

The skull morphology and origin of turtles is one of the long-lasting debates in evolutionary researches. Skull change to anapsid, transformed that to an akinetic and unique structure capable of reorienting the jaw contracting muscle. These changes are thought to be strongly related to functional adaptations, especially biting performance. The present study provides detailed description of the osteocranium structure of the Caspian terrapin, *Mauremys caspica*, in western Iran. Examined specimens were collected from Dinavar River in Kermanshah Province. Using common protocols for bone cleansing, the skulls were removed and scanned, and photographed using a loop equipped with digital camera. The skull of *Testudo graeca* encompass 39 bones (18 pairs and three single bones) that is including a flat skull roof, numerous extremely wide skull elements, and a compressed neurocranium possibly the functional result of life habit. Our results showed that specific variations in skull osteology, including scale, shape, location and articulation, can have different effects on animal behavior.

Key words: *Mauremys caspica*, osteology, skull