

## بررسی مورفولوژیکی و هیستومورفومتری روده کوچک در جوجه شترمرغ (*Struthio camelus*)

قدرت عبادی مناس<sup>۱\*</sup> و غلامرضا نجفی<sup>۲</sup>

<sup>۱</sup> ایران، تهران، دانشگاه فرهنگیان، دانشکده علوم پایه، گروه زیست‌شناسی

<sup>۲</sup> ایران، ارومیه، دانشگاه ارومیه، دانشکده دامپزشکی، آناتومی و جنین‌شناسی، گروه علوم پایه

تاریخ دریافت: ۱۴۰۰/۰۹/۰۵ تاریخ پذیرش: ۱۴۰۱/۰۴/۲۳

### چکیده

امروزه شتر مرغ را به دلیل داشتن خصوصیات متفاوت و کیفیت منحصر بفرد فرآورده‌های آن به شکل صنعتی پرورش می‌دهند و برای ارتقاء و افزایش بهره‌وری تولید این پرنده، مطالعات زیادی را انجام داده‌اند اما در زمینه ساختار بافتی روده کوچک مطالعه‌ای انجام نشده است. بنابراین هدف این مطالعه بررسی مورفولوژیکی و هیستومورفومتری روده کوچک در جوجه‌های شتر مرغ بود. در این مطالعه از جوجه شتر مرغ‌های ۵، ۱۵ و ۳۰ روزه، و از هر کدام ۶ نمونه استفاده گردید. همه جوجه‌ها در یک اتاق گرم با کفپوش پلاستیکی تخته‌دار و با یک جیره اولیه تغذیه شدند که مطابق با استانداردهای پرورش شتر مرغ بود. جوجه‌های هر دوره سنی در پایان بیهوش و روده کوچک جهت مطالعه مورفولوژیکی و هیستومورفومتری استخراج و داده‌های حاصل از تحقیق با استفاده از نرم افزار spss و آزمون ANOVA مورد ارزیابی قرار گرفت. نتایج حاصل نشان داد که وزن و طول روده کوچک، ارتفاع و عرض کرکها، عمق و عرض کرپتها، تعداد سلول‌های جامی شکل در هر میلی‌متر مربع، ضخامت لایه‌های عضلانی و سروزی در هر سه دوره مورد مطالعه افزایش یافته بود و در روز ۳۰ این افزایش معنی‌دار ( $p \leq 0.05$ ) است. بنابراین نتیجه می‌گیریم رشد و تکوین روده کوچک در جوجه شتر مرغ طی ماه اول زندگی اتفاق می‌افتد و جهت پرورش بهتر آنها، باید در این مدت از نظر تغذیه‌ای مورد توجه ویژه قرار گیرد.

واژه‌های کلیدی: روده کوچک، هیستومورفومتری، مورفولوژیکی، شتر مرغ

\* نویسنده مسئول، تلفن: ۰۹۱۴۱۴۶۰۸۷۱، پست الکترونیکی: ebadimanas@gmail.com

### مقدمه

صدها سال پیش پرورش شتر مرغ با هدف بهره‌گیری از فرآورده‌های آن و به دلیل ویژگی‌های خاص این پرنده، به ویژه در قاره آفریقا به طور قابل توجهی مطرح بوده است. خصوصياتی همچون مقاومت زیاد در برابر شرایط اقلیمی متفاوت، ویژگی‌های تغذیه‌ای و کیفیت منحصر بفرد فرآورده‌های آن مثل گوشت، چرم و پر سبب شد تا از ابتدای دهه حاضر استقبال شایانی از سوی تولیدکنندگان در کشورهای توسعه یافته و در حال توسعه جهت پرورش و تکثیر شتر مرغ در سطح انبوه و به شکل صنعتی به وجود

شتر مرغ پرنده‌ای است که قادر به پرواز نبوده و روی زمین حرکت می‌کند و به گروه *Ratitae* تعلق دارد. شتر مرغ از خانواده *Struthionidae*، رده *Struthio* و از گونه *Struthio camelus* می‌باشد (۱۴). پرورش شتر مرغ یک صنعت رو به رشد در سراسر جهان است. آمارهای اخیر نشان می‌دهد که سالانه حدود ۵۵۰۰۰۰ شتر مرغ در سراسر جهان جهت کشتار تولید می‌شود (۷). دانشمندان دنیا در حال مطالعه و یافتن شیوه‌های استفاده بهینه از دام‌ها و افزایش کیفی و کمی محصولات آنها می‌باشند. از حدود

آید (۱۲).

جوجه شترمرغ‌ها با استفاده از کتامین ۲۰ درصد بیهوش شدند و بعد از انجام کالبدشکافی، مطالعات آناتومیکی از موقعیت و اندازه قسمت‌های مختلف روده کوچک با استفاده از نخ و خط‌کش انجام شد، سپس جهت مطالعات هیستومورفومتری از قسمت‌های مختلف روده کوچک ( دئودنوم، ژژنوم و ایلئوم ) نمونه‌برداری انجام شد و نمونه با دقت و بدون له شدگی جدا شده و برای فیکس شدن در محلول فرمالین ۱۰ درصد نمکی با ید قرار گرفت پس از ۷۲ ساعت و جهت اطمینان از ثبوت بافت‌ها دوباره به همراه مشخصات، درون سبدهای مخصوصی به مدت ۴۸ ساعت در داخل فرمالین ۱۰ درصد نمکی تازه تهیه شده قرار گرفتند. جهت جلوگیری از چروکیدگی بافت می‌توان آب موجود در بافت را توسط الکل اتیلیک یا اتانول خارج نمود که برای این منظور از غلظت‌های صعودی ۶۰، ۷۰، ۸۰، ۹۵ درجه و دو ظرف الکل مطلق استفاده شد که در هر ظرف نمونه‌ها به مدت ۲ ساعت قرار داده شدند. یک مرحله واسطه در بین دو مرحله آب‌گیری و آغشتگی لازم است زیرا الکل استفاده شده برای آب‌گیری قابلیت اختلاط با پارافین مذاب را دارا نیست. بنابراین بافت آب‌گیری شده را قبل از عمل آغشتگی باید در محلول قرار داد که قابلیت اختلاط با الکل و پارافین را داشته باشد و همچنین دارای خاصیت زدودن کدورت و افزایش شفافیت را داشته باشد و برای این منظور نمونه‌ها داخل روغن صدر به مدت چهار ساعت قرار گرفتند. بعد نمونه‌ها به مدت یک ساعت در داخل گزیلول قرار گرفتند. سپس گزیلول را از نمونه‌ها گرفته و آغشتگی بافت توسط پارافین صورت گرفت. پس از انجام عمل شفاف کردن، بافت وارد آخرین مرحله از پاساژ یعنی آغشته شدن آن با پارافین شدند و برای این عمل از پارافین سخت با درجه ذوب ۵۶ تا ۵۸ درجه استفاده شد. بدین ترتیب که نمونه‌ها در دو ظرف پارافین در هر کدام به مدت دو ساعت قرار داده شدند. بعد از مرحله آغشتگی بلافاصله نمونه‌ها در پارافین قالب‌گیری شدند. بدین صورت که ابتدا قالب‌های به روی یک صفحه

در صنعت پرورش شترمرغ به علت هزینه‌های بالای پرورش و به خصوص جهت تولید جوجه شترمرغ‌ها (حتی یک روزه) پرورش دهندگان هزینه بالایی متحمل می‌شوند. بنابراین جهت نگهداری و درمان از این جوجه‌ها باید مراقبت‌های دقیق و علمی انجام گیرد. جوجه شترمرغ‌ها به علت حساسیت بالای خود در اولین ماه بعد از خروج از تخم نیازمند مراقبت ویژه هستند چون در این مرحله از زندگی، دستگاه گوارشی جوجه شتر مرغ به خصوص در روده کوچک، که کیسه زرده به این قسمت متصل بوده و با غذای حاوی باکتری‌های زیاد (به علت نوع تغذیه جوجه شترمرغ‌ها از مدفوع والدین در این سنین) در ارتباط است (۵).

مطالعات روی دستگاه گوارشی حیوانات مختلف بخصوص روده کوچک نشان داده که اندازه روده کوچک و فعالیت‌های گوارشی آن در طول دوره جنینی تغییر پیدا می‌کند (۳، ۱۶، ۱۹، ۹، ۲۵). روده کوچک جوجه شترمرغ نیز در طی تکوین جهت آماده شدن برای پذیرش غذایی معمولی از نظر آناتومی و بافتی دچار تغییراتی می‌شود که تا به حال در این زمینه مطالعاتی انجام نگرفته است. بنابراین هدف تحقیق حاضر مطالعه روند نرمال هیستوژنز و هیستومورفومتری روده کوچک در جوجه شترمرغ بود.

### مواد و روشها

برای انجام این مطالعه از جوجه شترمرغ‌های ۵، ۱۵ و ۳۰ روزه و از هرکدام ۶ نمونه استفاده گردید. همه جوجه‌ها در یک اتاق گرم با کفپوش پلاستیکی تخته‌دار نگهداری شدند و با یک جیره اولیه تغذیه شدند که مطابق با مشخصات پایگاه داده‌های خوراک شترمرغ بود (۶). آب و خوراک به صورت آزاد ارائه شد. تمام مراحل توسط کمیته مراقبت و رفاه حیوانات موسسه دانشگاه ارومیه (۵۰/۲۰۱/۵۰۹/۲۴۰) تایید شده است. در پایان هر دوره

PAS رنگ آمیزی شده و طول و عرض کرک‌ها، عمق غدد یا کریپت‌ها، ضخامت لایه‌های عضلانی و سرزی با استفاده از عدسی مدرج اندازه‌گیری شد. همچنین تعداد سلول‌های قابلت در هر میلی متر مربع از کرک‌ها و کریپت‌ها به دست آمد. در نهایت تمامی داده‌ها با استفاده از نرم افزار SPSS و آزمون ANOVA ( $p \leq 0.05$ ) مورد ارزیابی قرار گرفتند.

## نتایج

یافته‌های حاصل از تحقیق نشان داد وزن و طول دئودنوم، ژژنوم و ایلئوم از روز ۵ تا روز ۳۰ بطور معنی‌داری ( $p \leq 0.05$ ) افزایش یافته است. بیشترین مقدار افزایش وزن و طول در ژژنوم از روز ۱۵ تا ۳۰ بوده است و کمترین مقدار افزایش وزن و طول در دئودنوم است (جدول ۱).

آلومینیومی صاف که هم سطح یک صفحه آلومینیومی و هم سطح داخلی قالب توسط گلیسرین پوشانده شده قرار داده شدند. سپس نمونه‌ها را از سطحی که برای برش منظور شده بود در داخل قالب‌ها قرار داده و قالب را توسط پارافین مذاب که حدوداً حداکثر دو درجه بیشتر از حداکثر درجه ذوب پارافین بود پر کرده و بعد از این که پارافین سطحی آغشته ساخته و بعد قالب‌ها را در آبی که درجه حرارت آن ۱۰ درجه بالاتر است برای سرد کردن قرار داده و سپس نمونه‌های داخل پارافین را از قالب‌ها را درآورده و سطحی از نمونه‌ها که در تماس با صفحه آلومینیومی بود توسط یک لایه نازک پارافین پوشانده شد. پس از طی مراحل پاساژ بافتی و تهیه قالب‌های پارافینی، برش‌های ۵ الی ۷ میکرومتری تهیه شده و نمونه‌های بافتی روی لام‌ها قرار گرفته و پس از خشک شدن لام‌ها، توسط H&E و

جدول ۱- میانگین وزن و طول قسمت‌های مختلف روده باریک در جوجه شترمرغ‌های ۵، ۱۵ و ۳۰ روزه (M±SD)

سن	طول روده کوچک (میلی متر)			وزن روده کوچک (گرم)		
	دئودنوم	ژژنوم	ایلئوم	دئودنوم	ژژنوم	ایلئوم
۵	۴۴±۱۶۴/۸ <sup>a</sup>	۳۹±۵۴۵/۷ <sup>a</sup>	۱۳±۱۲۳/۵ <sup>a</sup>	۱۹ ± ۰/۰۱ <sup>a</sup>	۴۲ ± ۰/۳۳ <sup>a</sup>	۱۱ ± ۰/۷۶ <sup>a</sup>
۱۵	۲۵±۲۹۸/۸ <sup>b</sup>	۹۵±۱۰۲۵ <sup>b</sup>	۱۱±۱۶۲/۵ <sup>b</sup>	۳۵ ± ۰/۰۵ <sup>b</sup>	۱۵۴ ± ۰/۰۷ <sup>b</sup>	۲۸ ± ۰/۰۹ <sup>b</sup>
۳۰	۱۸±۴۱۱/۳ <sup>c</sup>	۰±۱۵۰/۱۵۲ <sup>c</sup>	۲±۲۴۵/۲۲ <sup>c</sup>	۶۱ ± ۰/۲۴ <sup>c</sup>	۲۴۶ ± ۰/۱۸ <sup>c</sup>	۵۵ ± ۰/۲۱ <sup>c</sup>

در هرستون حروف متفاوت نشان دهنده تفاوت معنی‌دار ( $p \leq 0.05$ ) بین گروه‌های مختلف است.

در ژژنوم کاهش یافته در قسمت ایلئوم افزایش یافته ولی معنی‌دار نیست (جدول ۲ و شکل ۱).

**عمق و عرض کریپت‌ها:** با توجه به نتایج حاصل از پژوهش، عمق کریپت‌ها در هر سه قسمت دئودنوم، ژژنوم و ایلئوم با افزایش سن افزایش یافته که این افزایش تا روز ۳۰ در دئودنوم معنی‌دار نیست، اما در ژژنوم و ایلئوم در روزهای ۱۵ و ۳۰ معنی‌دار ( $p \leq 0.05$ ) است. همچنین نتایج جدول ۳ نشان می‌دهد که عرض کریپت‌ها در هر سه قسمت دئودنوم، ژژنوم و ایلئوم با افزایش سن افزایش می‌یابد که این افزایش در قسمت دئودنوم فقط در روز ۳۰ و در قسمت‌های ژژنوم و ایلئوم در روزهای ۱۵ و ۳۰ معنی‌دار ( $p \leq 0.05$ ) است (جدول ۳، شکل ۱).

**ارتفاع و عرض کرک‌ها:** یافته‌های حاصل از پژوهش نشان داد در قسمت دئودنوم روده کوچک به ترتیب با افزایش سن میانگین ارتفاع و عرض کرک‌ها افزایش یافته است. در روز ۳۰ در قسمت دئودنوم عرض کرک‌ها و در روز ۱۵ ارتفاع کرک‌ها افزایش معنی‌داری ( $p \leq 0.05$ ) دارند. در قسمت ژژنوم با توجه به داده‌ها در جدول ذکر شده میانگین طول و عرض کرک‌ها در طی افزایش سن افزایش یافته است. در قسمت ژژنوم و ایلئوم با توجه به داده‌های جدول فوق در ارتفاع و عرض کرک‌ها در طی افزایش سن از ۵ تا ۱۵ روزگی تغییرات چندانی و معنی‌داری ( $p \geq 0.05$ ) قابل مشاهده نمی‌باشد ولی از روز ۱۵ تا ۳۰، افزایش ارتفاع کرک‌ها معنی‌دار ( $p \leq 0.05$ ) بوده ولی عرض کرک

جدول ۲- میانگین طول و عرض کرک‌ها در روده کوچک برحسب میکرومتر در جوجه شتر مرغ‌های ۵، ۱۵ و ۳۰ روزه (M±SD)

سن	ارتفاع کرک (میکرومتر)			عرض کرک (میکرومتر)		
	دئودنوم	ژژنوم	ایلئوم	دئودنوم	ژژنوم	ایلئوم
۵	۴۲±۳۹۵/۵ <sup>a</sup>	۶۵±۴۸۳ <sup>a</sup>	۱۲±۵۲۴/۵ <sup>a</sup>	۹۴/۱۸±۰۳/۲ <sup>a</sup>	۷۰/۳۴±۰۱/۳ <sup>a</sup>	۶۴/۰۴۶±۰۵ <sup>a</sup>
۱۵	۷۴±۶۲۵/۲ <sup>b</sup>	۸۵±۵۴۰/۶ <sup>a</sup>	۱۵±۴۸۰/۳ <sup>a</sup>	۲۵±۱۱۲/۳ <sup>a</sup>	۱۲۰/۲۴±۲/۵ <sup>a</sup>	۱۰۲/۴۷±۳/۳ <sup>a</sup>
۳۰	۶۴±۱۲۵۰/۴ <sup>b</sup>	۴۵±۱۰۸۰/۱ <sup>b</sup>	۱۴±۹۶۰/۳ <sup>a</sup>	۱۳۱/۴۲±۰۲/۲ <sup>c</sup>	۱۱۵/۱۳±۲۳/۲ <sup>a</sup>	±۰۲/۱۴۳±۲۶/۲ <sup>a</sup>

حروف متفاوت در هر ستون معنی دار بودن ( $p \leq 0/05$ ) را نشان می‌دهد.

جدول ۳- میانگین عمق و عرض کریپت‌ها در روده کوچک جوجه شتر مرغ‌های ۵، ۱۵ و ۳۰ روزه (M±SD)

سن	عمق کریپت (میکرومتر)			عرض کریپت (میکرومتر)		
	دئودنوم	ژژنوم	ایلئوم	دئودنوم	ژژنوم	ایلئوم
۵	۱۴±۱۴/۲۵ <sup>a</sup>	±۱۲ ۶۵/۱۰ <sup>a</sup>	۰±۲۷/۲۳ <sup>a</sup>	۵/۶ ±۰/۶ <sup>a</sup>	۴/۵±۳/۱۰ <sup>a</sup>	۸/۶ ۳±۲/۲۰ <sup>a</sup>
۱۵	۷±۴۵/۰۱ <sup>a</sup>	۱۱±۵۵/۰۹ <sup>b</sup>	۴۲±۶۵/۰۲ <sup>b</sup>	۱۲ ± ۷/۸۲ <sup>a</sup>	۱۴ ± ۷/۲ <sup>b</sup>	۱۷ ۰±۰/۲ <sup>b</sup>
۳۰	۴±۹۶/۰۳ <sup>a</sup>	۱۲±۱۳۳/۰۲ <sup>c</sup>	±۱۶۲ ۲۶/۰۵ <sup>c</sup>	۰±۲۵/۲۲ <sup>b</sup>	±۲۸ ۰/۱۴ <sup>c</sup>	±۳۲ ۰/۳ <sup>c</sup>

حروف متفاوت در هر ستون معنی دار بودن ( $p \leq 0/05$ ) را نشان می‌دهد.

قسمت‌های دیگر روده کوچک می‌باشد. در روزهای ۱۵ و ۳۰ افزایش تعداد سلول‌های جامی کرک‌ها و کریپت در ژژنوم نسبت به روز ۵ معنی دار نیست ولی در دئودنوم و ایلئوم نسبت به روز ۵ معنی دار است (جدول ۴، شکل ۱).

**سلول‌های جامی شکل:** نایچ حاصل تحقیق نشان داد تعداد سلول‌های جامی کریپت‌ها و کرک‌ها در قسمت‌های مختلف روده کوچک در یک زمان متفاوت است. در روز ۵ تعداد سلول‌های جامی کرک در ژژنوم بیشترین و در دئودنوم کمترین است. در روز ۱۵ تعداد سلول‌های جامی در ایلئوم بیشتر است و در روز ۳۰ دئودنوم بیشتر از

جدول ۴- میانگین تعداد سلول‌های جامی روده کوچک در جوجه شتر مرغ‌های ۵، ۱۵ و ۳۰ روزه (M±SD)

سن	سلول‌های جامی شکل کرک (میلی متر مربع)			سلول‌های جامی شکل کریپت (میلی متر مربع)		
	دئودنوم	ژژنوم	ایلئوم	دئودنوم	ژژنوم	ایلئوم
۵	۳۱±۶۴۴/۸۵ <sup>a</sup>	۲۲±۹۴۵/۳۲ <sup>a</sup>	۶۱±۹۱۲/۸۲ <sup>a</sup>	۲±۲۴/۵۳ <sup>a</sup>	۶۵±۲۸/۴ <sup>a</sup>	۲۵/۱۲±۰۴/۹۸ <sup>a</sup>
۱۵	۰±۸۷۱/۰۴ <sup>b</sup>	۲۲±۱۱۲۰/۹۵ <sup>a</sup>	۶۳±۱۳۲۲/۳۵ <sup>b</sup>	۶۲۳/۲۵±۰۱/۳۲ <sup>b</sup>	±۱۴۰ ۵۴/۸۹ <sup>a</sup>	۷۸±۱۶۲/۹۴ <sup>b</sup>
۳۰	۰±۱۴۶۲/۰۴ <sup>b</sup>	۲۲±۱۳۱۱/۹۵ <sup>a</sup>	۶۳±۱۳۹۵/۳۵ <sup>b</sup>	۸۴۵/۱۴±۰۴/۶۲ <sup>b</sup>	۱۶۴/۷۴±۰۱/۳۳ <sup>a</sup>	۳±۱۷۴/۲۵ <sup>b</sup>

حروف متفاوت در هر ستون معنی دار بودن ( $p \leq 0/05$ ) را نشان می‌دهد.

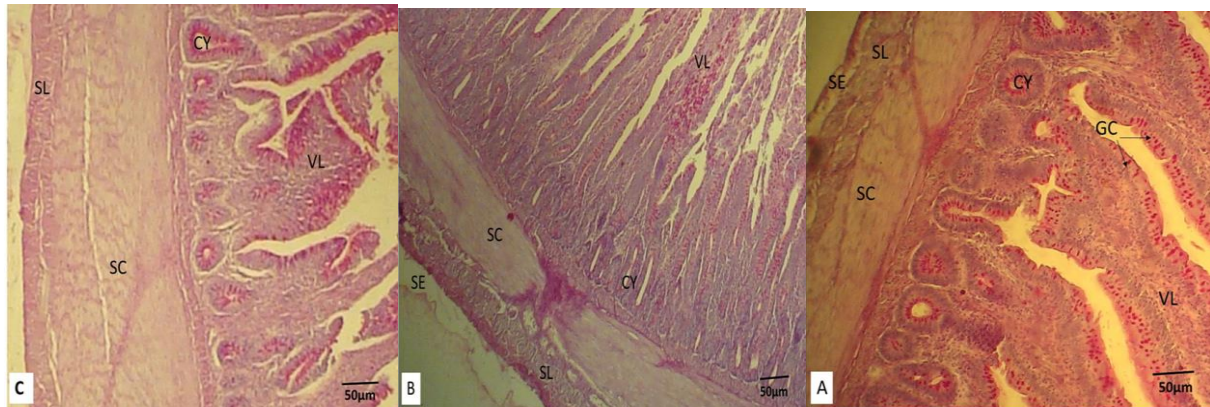
سایر قسمت‌ها نسبت سرعت افزایش در روزهای ۱۵ و ۳۰ در مقایسه با دئودنوم دارای آهنگ کمتری می‌باشد. در روزهای ۵، ۱۵ و ۳۰ در هر سه قسمت روده کوچک لایه سروزی دارای روند افزایشی است ولی معنی دار نیست (جدول ۵، شکل ۱).

**لایه عضلانی و لایه سروزی:** یافته‌های حاصل از تحقیق نشان داد که ضخامت لایه عضلانی و ضخامت لایه سروزی افزایش یافته است. در قسمت دئودنوم در روزهای ۵ تا ۱۵ سرعت رشد لایه عضلانی اختلاف معنی دار نیست ولی در روزهای ۳۰ افزایش معنی دار ( $p \leq 0/05$ ) است. در

جدول ۵ - میانگین ضخامت لایه عضلانی و ضخامت لایه سروزی در روده کوچک جوجه شتر مرغ های ۵، ۱۵ و ۳۰ روزه (M±SD).

سن	ضخامت لایه عضلانی (میکرو متر)			ضخامت لایه سروزی (میکرو متر)		
	دئودنوم	ژژنوم	ایلئوم	دئودنوم	ژژنوم	ایلئوم
۵	۰/۳۰ ± ۰/۲۰ <sup>a</sup>	۰/۰ ± ۳۸/۱۱ <sup>a</sup>	۰/۰ ± ۲۷/۰۲ <sup>a</sup>	۰/۱۲ ± ۰/۰۱ <sup>a</sup>	۰/۱۴ ± ۰/۵۲ <sup>a</sup>	۰/۱۳ ± ۰/۲۸ <sup>a</sup>
۱۵	۰/۴۰ ± ۰/۱۱ <sup>a</sup>	±۴۱/۰ ۰/۰۲ <sup>a</sup>	۰/۳۸ ± ۰/۰۶ <sup>a</sup>	۰/۱۵ ± ۰/۰۲ <sup>a</sup>	۰/۱۶ ± ۰/۳۱ <sup>a</sup>	۰/۲۲ ± ۰/۴۱ <sup>a</sup>
۳۰	۰/۵۶ ± ۰/۳۲ <sup>b</sup>	۰/۰ ± ۴۶/۰۱ <sup>a</sup>	۰/۴۳ ± ۰/۷ <sup>a</sup>	۰/۲۲ ± ۰/۴۰ <sup>a</sup>	۰/۲۶ ± ۰/۲۲ <sup>a</sup>	۰/۲۵ ± ۰/۱۳ <sup>a</sup>

تفاوت بودن حروف الفبای در هر ستون جدول نشان دهنده معنی دار بودن ( $p \leq 0.05$ ) است.



شکل ۱- برش عرضی قسمت‌های مختلف روده کوچک جوجه شتر مرغ در رنگ آمیزی H&E PAS: A- دئودنوم، B- ژژنوم، C- ایلئوم، SE- بافت سروزی، SL- بافت ماهیچه‌ای طولی، SC- بافت ماهیچه‌ای حلقوی، CY- کریپت، GC- سلول‌های جامی شکل، VL- کرک (درشت نمایی ۴۰۰×)

قسمت روده کوچک وجود دارد. با افزایش سن طول روده کوچک از ۱ تا ۳۰ روز افزایش می‌یابد و کل بدن هم در طی این روزها افزایش می‌یابد. اوج این افزایش در ژژنوم و در روز ۳۰ قابل مشاهده بود. با توجه به این که سرعت تقسیمات سلول‌های جنینی در مراحل اولیه تولد با شدت بیشتری ادامه دارد و حاصل آن افزایش کل توده بدن بخصوص در وزن و طول لوله گوارشی است. در این راستا Diamonad و همکاران (۱۹۹۲)، Konarzewski و همکاران (۱۹۸۹) همچنین رحیمی رتکی و همکاران (۱۳۹۴) در پژوهشی بیان نموده‌اند که میزان رشد کل بدن با توزیع بافت در کل بدن از جمله توزیع در دستگاه گوارش مشخص می‌شود (۲۰۱۸، ۱۷).

یافته‌های حاصل از تحقیق مشخص کرد که ارتفاع و عرض کرک‌ها با افزایش سن از روز ۱ تا ۳۰ افزایش می‌یابد این افزایش در قسمت‌های مختلف روده کوچک از روز ۱۵ به بعد معنی‌دار است و بیشترین مقدار در روز ۳۰

## بحث و نتیجه گیری

دستگاه گوارش از جمله ارگان‌های مهمی است که در رشد و نمو جوجه شتر مرغ حائز اهمیت است. دستگاه گوارشی شتر مرغ مشابه دستگاه گوارش پرندگان گیاه‌خوار می‌باشد و از مری، پیش معده، سنگدان، روده کوچک، سکوم، کولون و کلواک تشکیل شده است (۱۵). تا به حال مطالعات زیادی درباره ساختار لوله گوارشی شتر مرغ انجام گرفته است (۲۲، ۴) ولی ساختار روده کوچک در جوجه شتر مرغ از نظر مورفولوژی و بافتی بررسی نشده است. بنابراین در پژوهش حاضر با هدف بررسی دقیق روند تکوین ساختارهای بافتی قسمت‌های مختلف روده کوچک در جنین شتر مرغ انجام شده است.

نتایج بدست آمده از تحقیق حاضر نشان داد که وزن و طول روده‌های کوچک در جوجه شتر مرغ‌های مورد مطالعه با افزایش سن افزایش یافته و رابطه مشخصی بین هر سه

یافته‌های پژوهش نشان داد تعداد سلول‌های جامی شکل در قسمت‌های مختلف روده کوچک در یک زمان متفاوت است. در همه قسمت‌های روده کوچک تعداد سلول‌های جامی موجود در هر میلی‌متر مربع از کریپت و کرک در روزهای ۵، ۱۵ و ۳۰ افزایش یافته است، ولی این افزایش در روز ۳۰ در دئودنوم و ایلئوم معنی‌دار ( $p \leq 0.05$ ) است. این یافته‌ها مشابه یافته‌ها در سایر طيور نمی‌باشد در سایر طيور مثل جوجه مرغ مورد مطالعه این افزایش فقط در دئودنوم قابل مشاهده است (۲۳، ۱۵، ۱۱). این نتایج مطابق با نتایج uni و همکاران (۲۰۰۳)، smirnov و همکاران (۲۰۰۶) و geyra و همکاران (۲۰۰۱) است (۲۳، ۲۱، ۱۳). دلیل آن بالا بودن ضریب رشد بافت‌های روده کوچک طی روزهای اولیه زندگی است. با توجه به این که یکی از ترکیبات موجود در موسین گلیکوپروتئین است و ترکیبات گلیکو پروتئین بافت پوششی روده را در برابر باکتری‌ها محافظت می‌کند (۲۰، ۱۰). بنابراین، عملکردهای محافظتی روده کوچک در این دوره به تدریج افزایش می‌یابد و مدیریت خوراک در طيور پرورش یافته باید بین صفر تا ۳۰ روز افزایش یابد تا خطر ابتلا به بیماری روده کاهش یابد. بنابراین با تغییر در جمعیت سلول‌ها و اسیدیته و اسیدسولفوریک سلول‌های جامی ممکن است بتوان جوجه‌هایی با حفاظت بالا در برابر عفونت‌های روده ای ارائه بدهیم (۱، ۸).

نتایج تحقیق نشان داد در دوازدهه ضخامت لایه عضلانی طی روزهای ۵، ۱۵ و ۳۰ افزایش یافته ولی این افزایش فقط در روز ۳۰ معنی‌دار است. همچنین در همه بخش‌های روده کوچک در هر سه دوره مورد بررسی ضخامت لایه سروزی دارای روند افزایشی می‌باشد ولی معنی‌دار نیست ( $p \geq 0.05$ ).

نتایج حاصل از این تحقیق نشان داد که تعداد سلول‌های جامی شکل در قسمت‌های مختلف روده کوچک افزایش یافته گرچه در قسمت‌های مختلف و با توجه به نیازهای

قابل مشاهده است. این افزایش در کرک‌ها باعث افزایش در سطح منطقه‌ای در دسترس برای جذب غذا می‌شود. این نتایج همسو با یافته‌های Wang and Peng (۲۰۰۸) نشان می‌دهد با افزایش سن در جوجه‌های شترمرغ افریقایی طول و عرض روده متناسب با رشد روده افزایش می‌یابد (۲۴).

یافته‌های حاصل از این مطالعه مشخص کرد عمق کریپت‌ها در هر سه قسمت دئودنوم، ژژنوم و ایلئوم با افزایش سن افزایش یافته است که این افزایش تا روز ۳۰ در دئودنوم معنی‌دار نیست اما در ژژنوم و ایلئوم در روزهای ۱۵ و ۳۰ معنی‌دار است. این نتایج مشخص می‌کند که در جوجه شترمرغ تغییرات متفاوت میان دئودنوم، ژژنوم و ایلئوم از نظر عمق کریپت وجود دارد. این نتایج نشان دهنده آن است که زمان شروع و سرعت رشد دئودنوم در سنین پایین زودتر و بیشتر از سایر قسمت‌های روده بوده و ساختارش را تکمیل می‌کند ولی زمان شروع و سرعت رشد در قسمت‌های ژژنوم و ایلئوم دیرتر و کمتر بوده و دیرتر ساختار بافتی اش را تکمیل می‌کند. این نتایج در راستای گزارش Wang و همکاران (۲۰۰۸) است. براساس یافته‌های Wang در شترمرغ‌های ۹۰ روزه و بزرگتر عمق کریپت‌ها در دئودنوم و ژژنوم با افزایش سن افزایش می‌یابد (۲۴). همچنین نتایج پژوهش آشکار کرد که عرض کریپت‌ها در هر سه قسمت دئودنوم، ژژنوم و ایلئوم با افزایش سن افزایش یافته است که این افزایش در قسمت دئودنوم فقط در روز ۳۰ و در قسمت‌های ژژنوم و ایلئوم در روزهای ۱۵ و ۳۰ معنی‌دار است. با توجه به این که در طول این مدت ساختار بافت‌های مختلف روده در حال رشد و تکوین هستند منطقی است که رشد کریپت‌ها نیز همراه با آنها رشد کرده و تکوین یابد. این نتایج در جهت نتایج Peng و wang (۲۰۰۸) است که گزارش کرده ارتفاع و عرض پرز و ضخامت عضله در روده کوچک با سن پرندگان همبستگی مثبت دارد (۲۴).

## سپاسگزاری

پژوهشگران برخود لازم می‌دانند از زحمات و همکاری‌های کارشناس محترم آزمایشگاه بافت و جنین شناسی دانشکده دامپزشکی دانشگاه ارومیه نهایت تشکر و قدردانی داشته باشند.

مختلف هر قسمت در زمان‌های گوناگون متفاوت است. بنابراین در طی این زمان قدرت دفاعی روده کوچک به تدریج افزایش یافته و مدیریت در پرورش جوجه شتر مرغ باید بر این اساس تقویت شوند تا از بیماری‌های روده‌ای در این سن جلوگیری شود.

## منابع

- ۱- رحیمی رتکی، م؛ دستار، ب؛ محسنی، ص؛ خمیری، م. (۱۳۹۴). تأثیر محدودیت غذایی بر وزن بدن، میزان لیپیدها و نیتریک اکساید سرم خون در جوجه‌های گوشتی. *مجله پژوهش‌های جانوری*. ۲۸(۱): ۴۴-۲۸۱۰۵۵۱. doi: 2810551-44
- ۲- قاسمی، ح. (۱۳۹۴). تأثیر جیره غذایی بر غلظت برخی متابولیتها، آنزیم‌ها و الکترولیت‌های خون جوجه شترمرغها در دو سن متفاوت. *مجله پژوهش‌های جانوری*. ۲۸(۱): ۸۵-۲۸۱۰۹۹۶. doi: 2810996-85
- 3- Adeola O, King DE (2006). Developmental changes in morphometry of the small intestine and jejunal sucrase activity during the first nine weeks of postnatal growth in pigs. *J Anim Sci*, 84(1):112-8. doi: 10.2527/2006.841112x. PMID: 16361497.
- 4- Alaei Novin A, Rasouli B, Abedi M (2020). Histomorphological study of large intestine development at different ages of african ostrich chickens (*struthio camelus*). *Journal of Comparative Pathobiology*, 17(1): 3011-3020.
- 5- Amado Marina, Xavier Diego, Boere Vanner, Torres-Pereira Carla, Mcmanus Concepta, Bernal Francisco (2011). Behaviour of captive Ostrich chicks from 10 days to 5 months of age. *Revista Brasileira de Zootecnia*, 40: 1613-1618. <https://doi.org/10.1590/S1516-35982011000700029>.
- 6- Brand TS (2000). *Elsenburg Ostrich Feed Databases*. Elsenburg Agricultural Research Centre, Elsenburg, South Africa.
- 7- Brand TS, Nel K and van Schalkwyk SJ (2000). Effect of dietary energy and protein level on the production of growing ostriches. *S. Afr. J. Anim. Sci*, 80: 15 – 16.
- 8- Brown DC, C V Maxwell, G F Erf, M E Davis, S Singh, ZB Johnson (2006). The influence of different management systems and age on intestinal morphology, immune cell numbers and mucin production from goblet cells in post-weaning pigs. *Vet. Immunol. Immunopathol*, 111:187-198.
- 9- Fan MZ, Adeola O, Asem EK, King D(2002). Postnatal ontogeny of kinetics of porcine jejunal brush border membrane-bound alkaline phosphatase, aminopeptidase N and sucrase activities. *Comparative Biochemistry and physiology. Part A, Molecular & Integrative Physiology*, 132(3):599-607. DOI: 10.1016/s1095-6433(02)00102-2. PMID: 12044769.
- 10- Fontaine N, JC Meslin, C Lory, C Andrieux (1996). Intestinal mucin distribution in the germ-free rat and in heteroxenic rat harbouring a human bacterial flora: Effect on inulin in the diet. *Br J Nutr*, 75:882-892.
- 11- Forder RE, Howarth GS, Tivey DR, Hughes RJ(2007). Bacterial modulation of small intestinal goblet cells and mucin composition during early posthatch development of poultry. *Poult Sci*,86(11):2396-403. doi: 10.3382/ps.2007-00222. PMID: 17954591.
- 12- Brassó Lili D, Vanessza Szabó, István Komlósi, Tünde Pusztahelyi, and Zsófia Várszegi(2021). Preliminary Study of Slaughter Value and Meat Characteristics of 18 Months Ostrich Reared in Hungary. *Agriculture*, 11: 9: 885. <https://doi.org/10.3390/agriculture11090885>.
- 13- Geyra A, Z Uni, D Sklan (2001). The effect of fasting at different ages on growth and tissue dynamics in the small intestine of the young chick. *Br J Nutr*, 86:53-61.
- 14- Hoyo del J, Elliot A, Sargatal J (1992). *Handbook of the Birds of the World*. Lynx Edicions, Barcelona, Spai.
- 15- Iji PA, Va der Walt JG, Brand TS, Boomker EA, Booyse D (2003). Development of the digestive tract in the ostrich (*Struthio camelus*) *Arch. Tierernahr*, 57 : 217-228.
- 16- King DE, Asem EK, Adeola O(2000). Ontogenetic development of intestinal digestive

- functions in White Pekin ducks, J Nutr, 130(1):57-62. doi: 10.1093/jn/130.1.57. PMID: 10613767.
- 17- Konarzewski M, Kozłowski K, Ziolkowski M (1989). Optimal allocation of energy to growth of alimentary tract in birds Funct. Ecol, 3: 589-596.
- 18- Obst BS, JM Diamond (1992). Ontogenesis of intestinal nutrient transport in domestic chickens (*Gallus gallus*) and its relation to growth. Auk, 109:451-464.
- 19- Olukosi O A, Cowieson AJ, Adeola O (2007a). Age-related influence of a cocktail of xylanase, amylase, and protease or phytase individually or in combination in broilers. Poult. Sci, 86:77-86.
- 20- Robertson AM, DP Wright (1997). Bacterial glycosulfatases and sulfomucin degradation. Can J Gastroenterol, 11:361-366.
- 21- Smirnov A, E Tako, P R Ferket, Z Uni (2006). Mucin gene expression and mucin content in the chicken intestinal goblet cells are affected by in ovo feeding of carbohydrates. Poult. Sci, 673-685.
- 22- Umar Zaima, Qureshi AS, Rehmat Shahid, Deeba F (2021). Histological and histomorphometric study of the cranial digestive tract of ostriches (*Struthio camelus*) with advancing age. Veterinárni Medicína, 66: 10.17221/120/2020-VETMED.
- 23- Uni Z, Smirnov A, Sklan D (2003). Pre- and posthatch development of goblet cells in the broiler small intestine: Effect of delayed access to feed. Poult. Sci, 82:320-327.
- 24- Wang JX, Peng KM (2008). Developmental morphology of the small intestine of African ostrich chicks. Poult. Sci, 87:2629-2635.
- 25- Wang L, Li J, Chen YM, Duan XL (2003). Morphological change in rat jejunal mucosal epithelia and cell proliferation and apoptosis in different months. Acta Zool. Sin, 49:91-97. (in Chinese).

## Morphological and histomorphometric study of small intestine in ostrich chicks (*Struthio camelus*)

Ebadi Manas Gh.<sup>1</sup> and Najafi Gh.<sup>2</sup>

<sup>1</sup> Dept. of Biology, Faculty of Basic Sciences, Farhangian University, Tehran, I.R. of Iran

<sup>2</sup> Dept. of Basic Sciences, Faculty of Veterinary Medicine, Urmia University, Urmia, I.R. of Iran

### Abstract

Today, ostriches are bred industrially due to their different characteristics and the unique quality of their products. Many studies have been done to increase the productivity of this bird, but no studies have been done on the morphology and tissue of the small intestine. Therefore, the aim of this study was to investigate the morphology and histomorphometry of the small intestine in ostrich chicks. For this study, ostrich chicks of 5, 15 and 30 days, and 6 samples each were used. All the chicks were fed in a warm room with a plastic plank floor and an initial ration, which met ostrich breeding standards. At the end of each age, chickens were anesthetized and small intestine was extracted for morphological and histomorphometric study. The data were evaluated using SPSS software and ANOVA test. The results showed that the weight and length of the small intestine, height and width of villi and crypt, number of goblet cells per square millimeter, muscle layer and thickness of serous layer in the all three periods increased, but this increase was significant only on 30 day. Therefore, we conclude that the development of the small intestine in ostrich chicks occurs in the first month of life and for their better breeding, special attention should be paid to nutrition during this period.

**Key words:** Small intestine, Histomorphometric, Morphological, Ostrich